

Ízületek anatómiája, funkcionális anatómiája

dr. med. Baksa Gábor

Alkalmazott és Klinikai Anatómiai Laboratórium
Anatómiai, Szövet- és Fejlődéstani Intézet
Semmelweis Egyetem

gabor.baksa.md@gmail.com

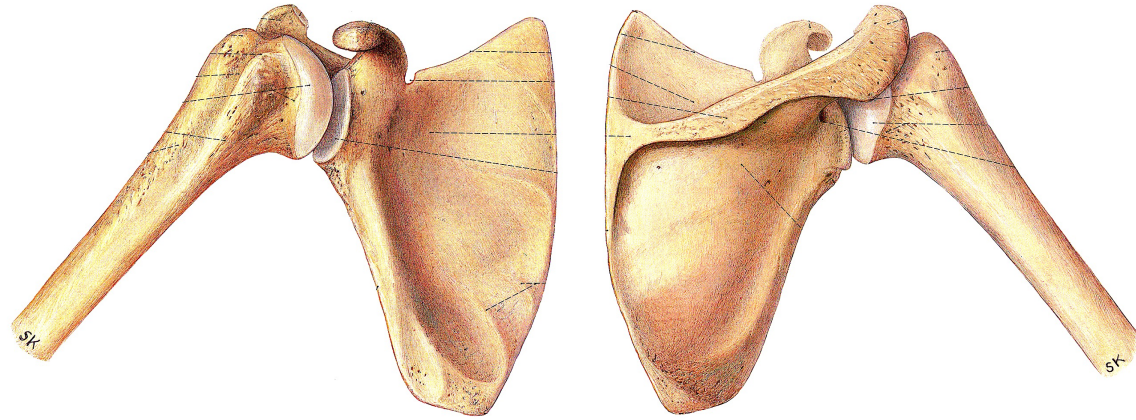
Miről lesz szó?

- Primer arthrosis szempontjából releváns ízületek anatómiájának áttekintése
 - vállízület (articulatio humeri)
 - hüvelykujj alapízülete (articulatio carpometacarpalis prima, CMC I)
 - ujjak ízületei (articulatio interphalangealis proximalis et distalis, PIP és DIP)
 - csípőízület (articulatio coxae)
 - térdízület (articulatio genus)
 - öregujj alapízülete (articulatio metatarsophalangealis prima, MTP I)

- mozgások
- ízületi tok, szalagok (capsula et ligamenta)
- porc (cartilago)
- ízület beidegzése (innervatio)
- nyáktömlők (bursae)

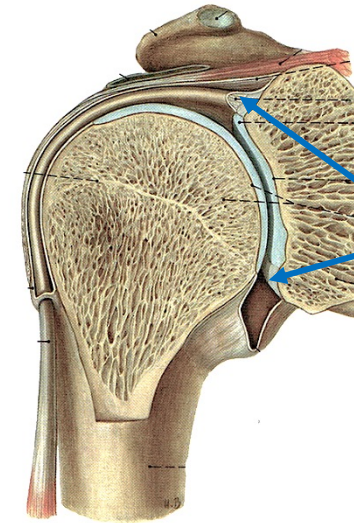
Vállízület

Pernkopf



fej - vápa arány kb. 1:6

hatalmas inkongruencia!

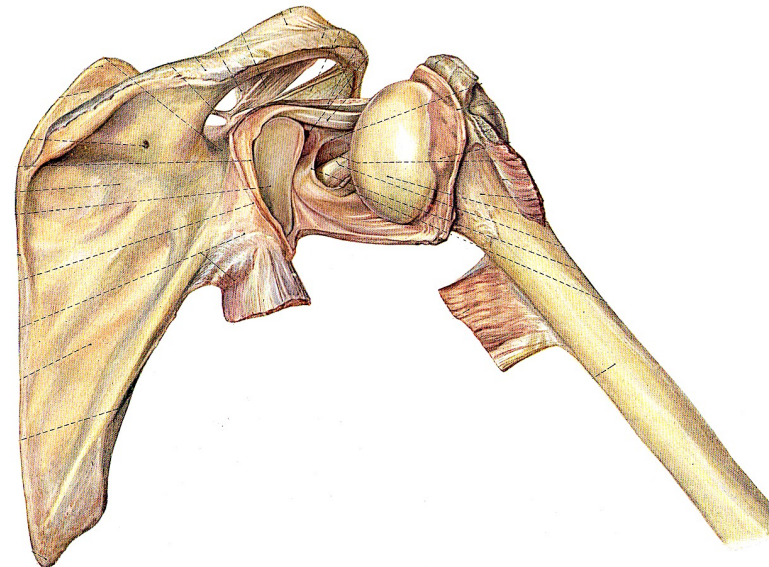


labrum glenoidale
(rostporcos vápaajak)

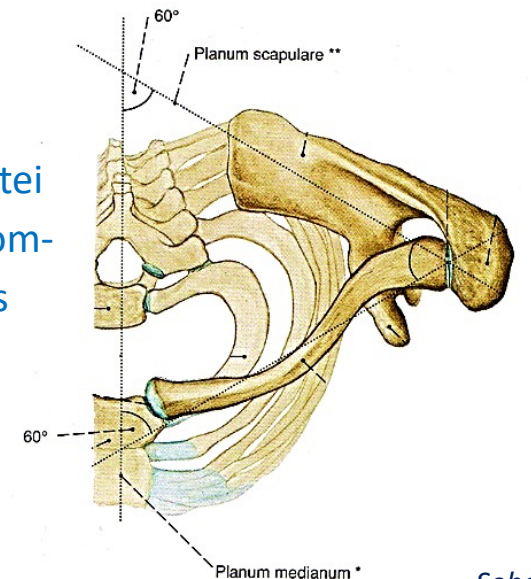
nem ad érdemi járulékos
stabilitást

bő és laza tok, tartalék-
redőkkel (recessusok)

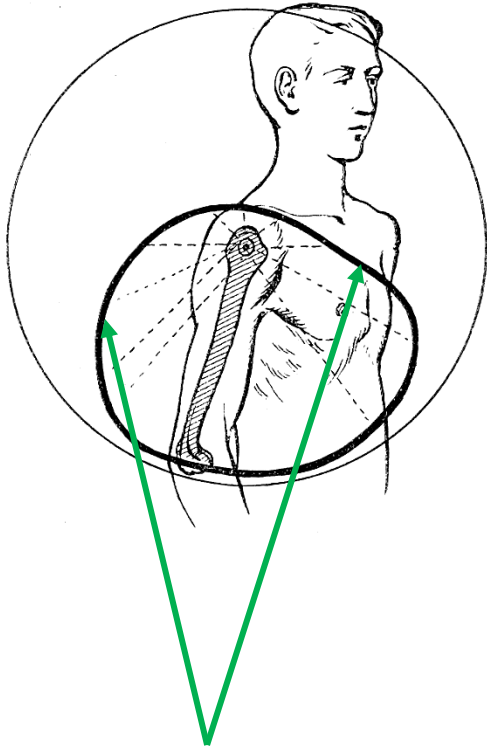
nagy mozgásterjedelmet
enged,
de nem ad érdemi
járulékos stabilitást



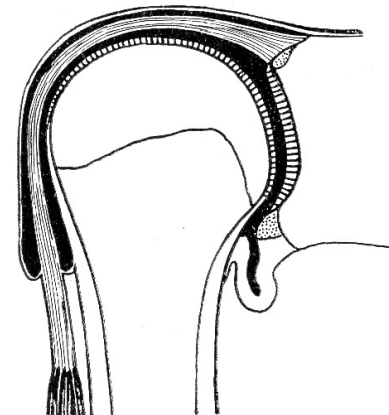
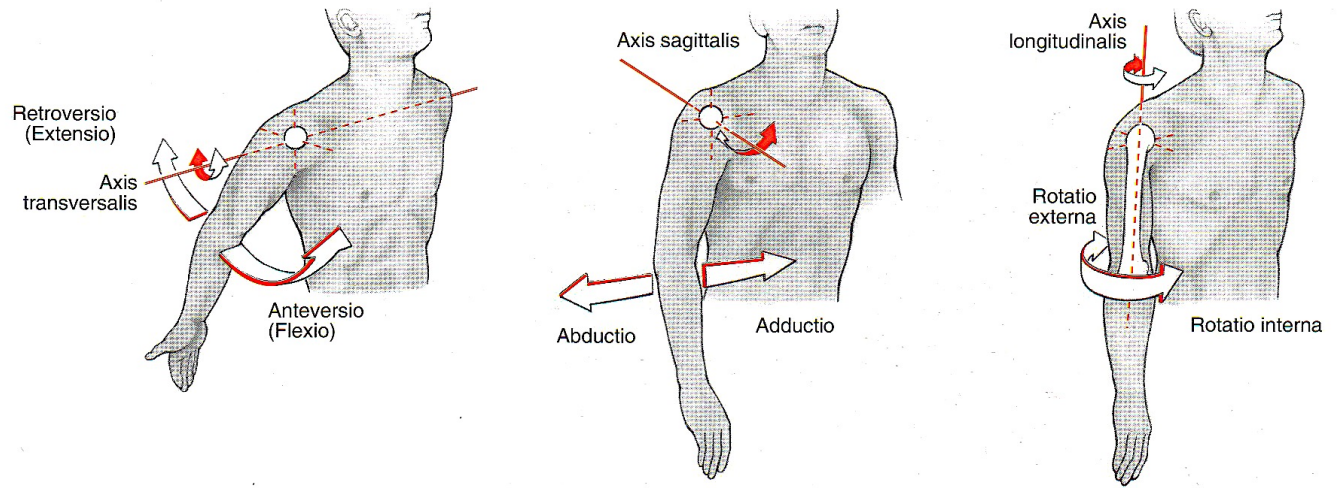
a kulcscsont és ízületei
valamint jelentős izom-
tömeg egészítik ki és
stabilizálják



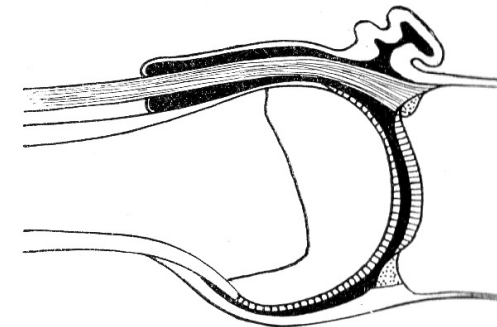
Vállízület



A vállízület mozgástartománya **rögzített** vállöv mellett:
felfelé a leginkább korlátozott
(acromion, lig. coracoacromiale)



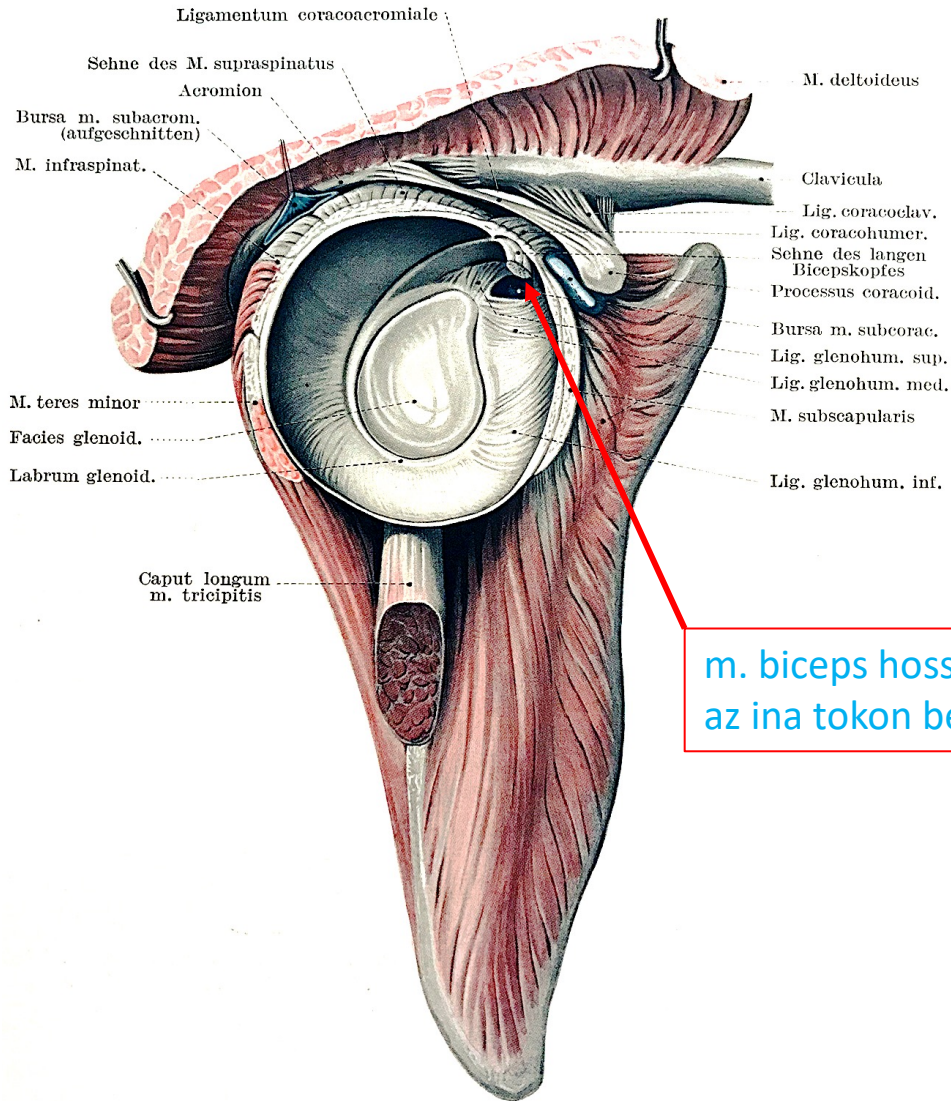
nyugalmi helyzet



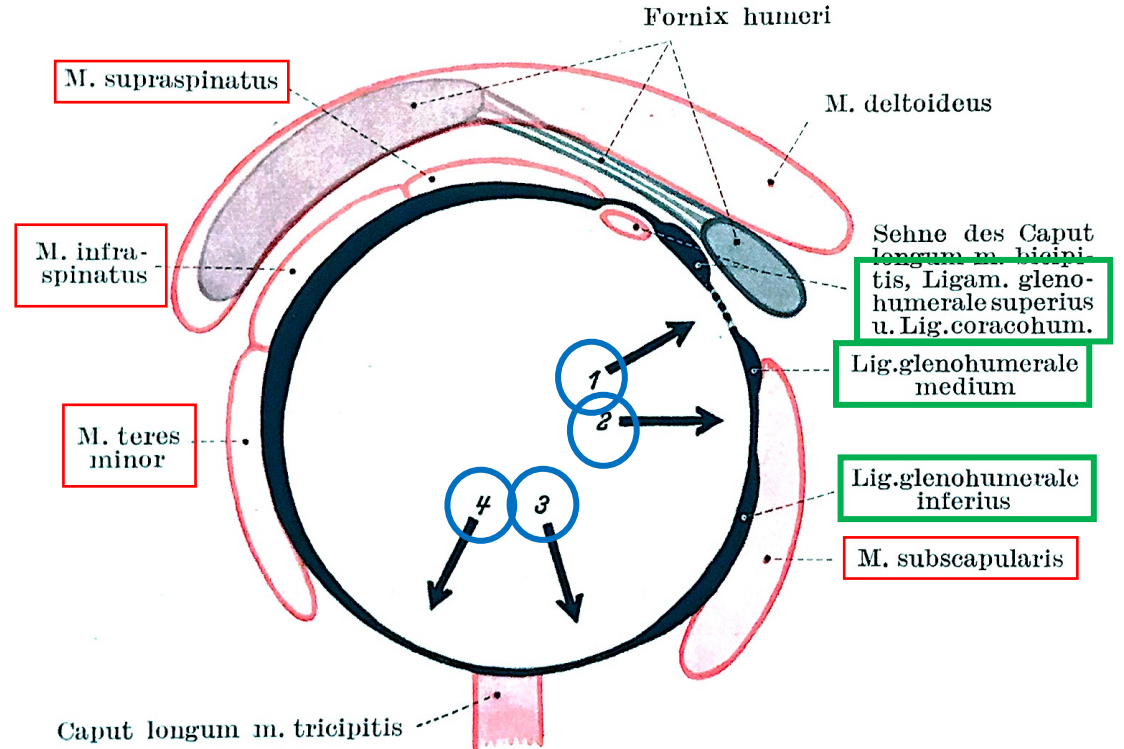
abdukált helyzet

a tok tartalékredői (recessusok) széles mozgásterjedelmet engednek a vállízületnek

Vállízület - szalagok, rotátorköpeny, stabilitás



m. biceps hosszú fejének az ina tokon belül ered



a rotátorköpeny izmai

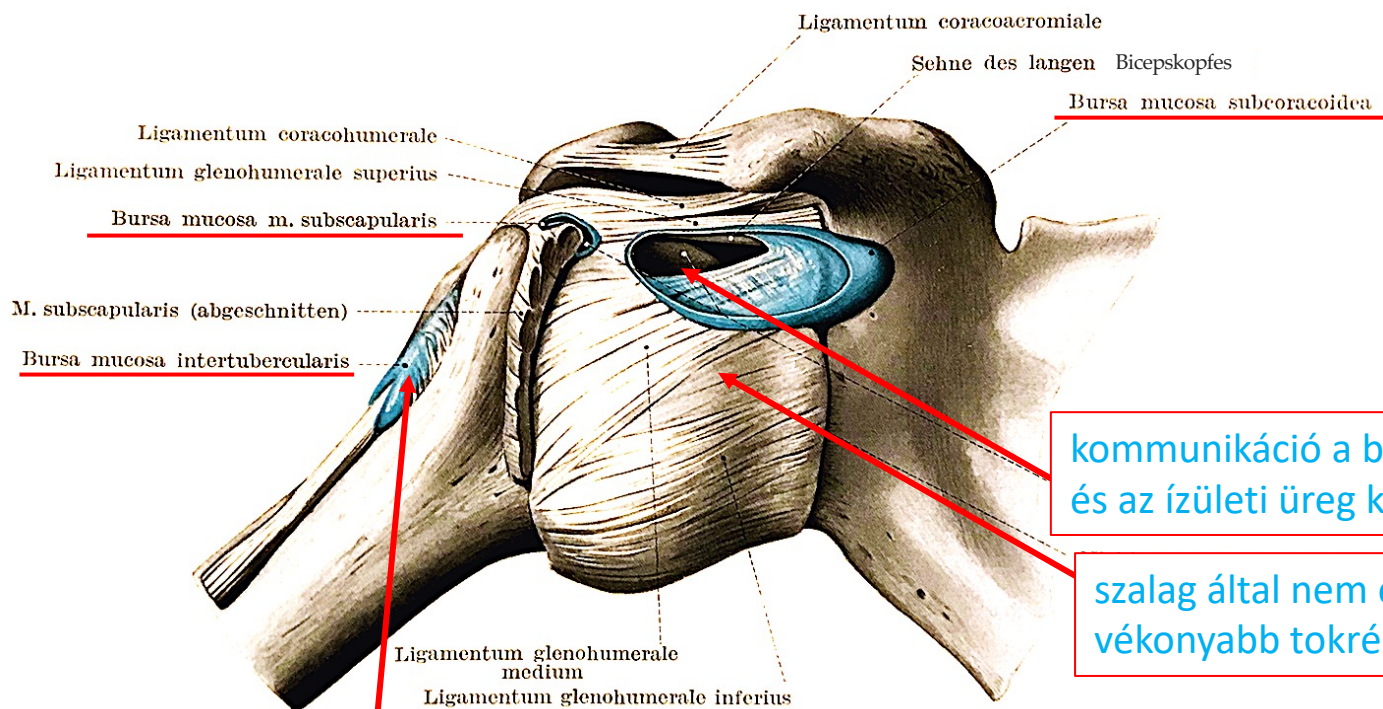


az ízület szalagjai



a tok nem egyenletes vastagságú, a szalagok között elől és alul gyengébb

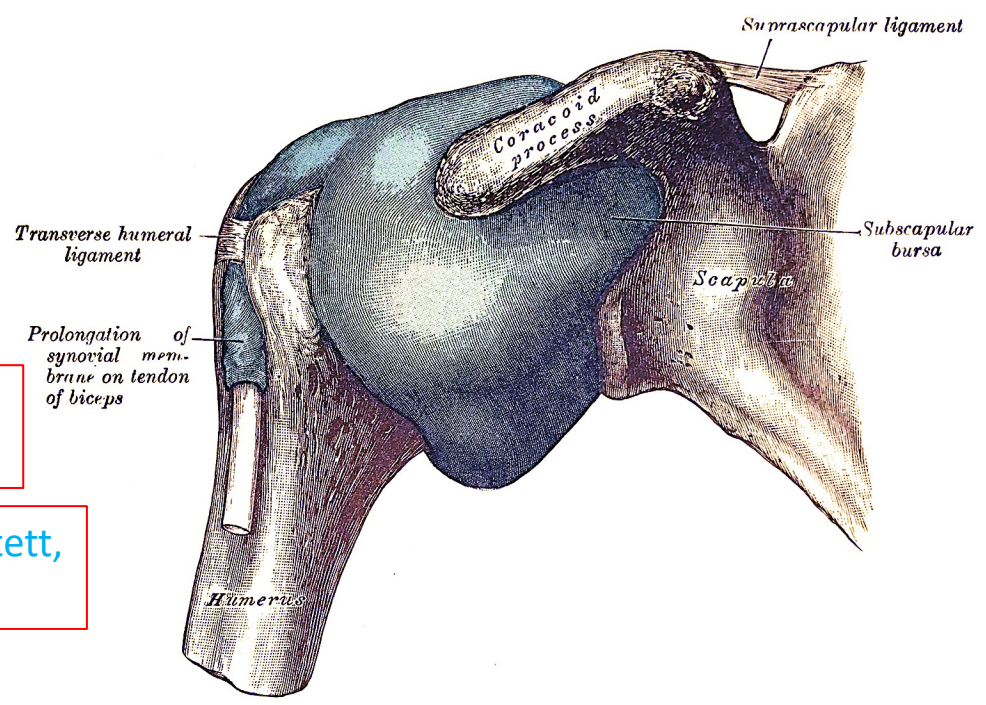
Vállízület - szalagok; nyáktömlők (bursák)



kommunikáció a bursa és az ízületi üreg között

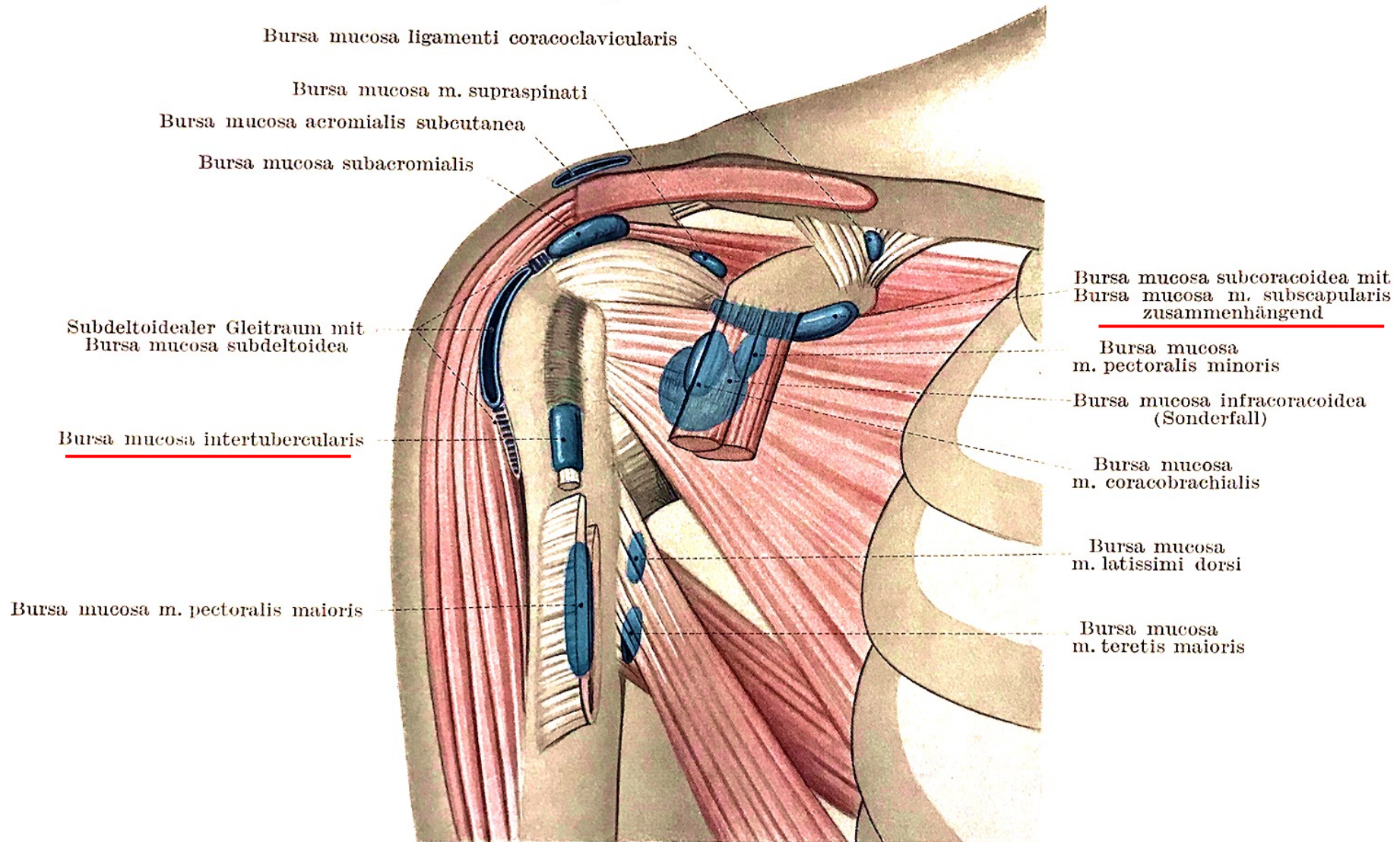
szalag által nem erősített, vékonyabb tokrész

m. biceps hosszú fejének az inát a tok kitüremekedése ínhüvelyként kíséri

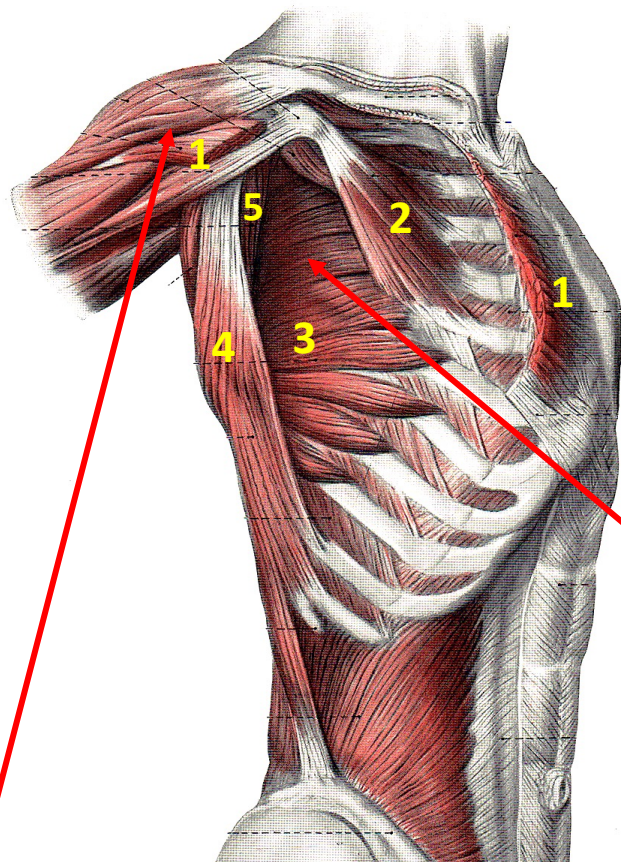


a tok nem hermetikusan zárt, van közlekedés a bursa egy részével (lásd jobb oldalon az öntvény preparátumot)

Vállizület - nyáktömlők (bursák)



Válltájék alulról



1. m. pectoralis major
2. m. pectoralis minor
3. m. serratus anterior

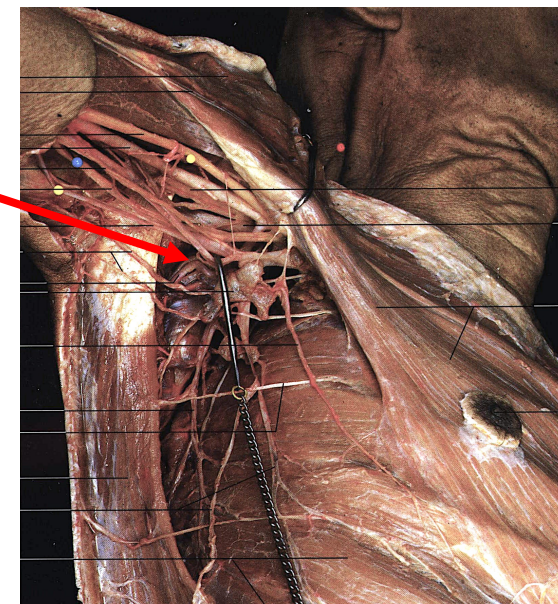
4. m. latissimus dorsi
5. m. subscapularis

fossa axillaris

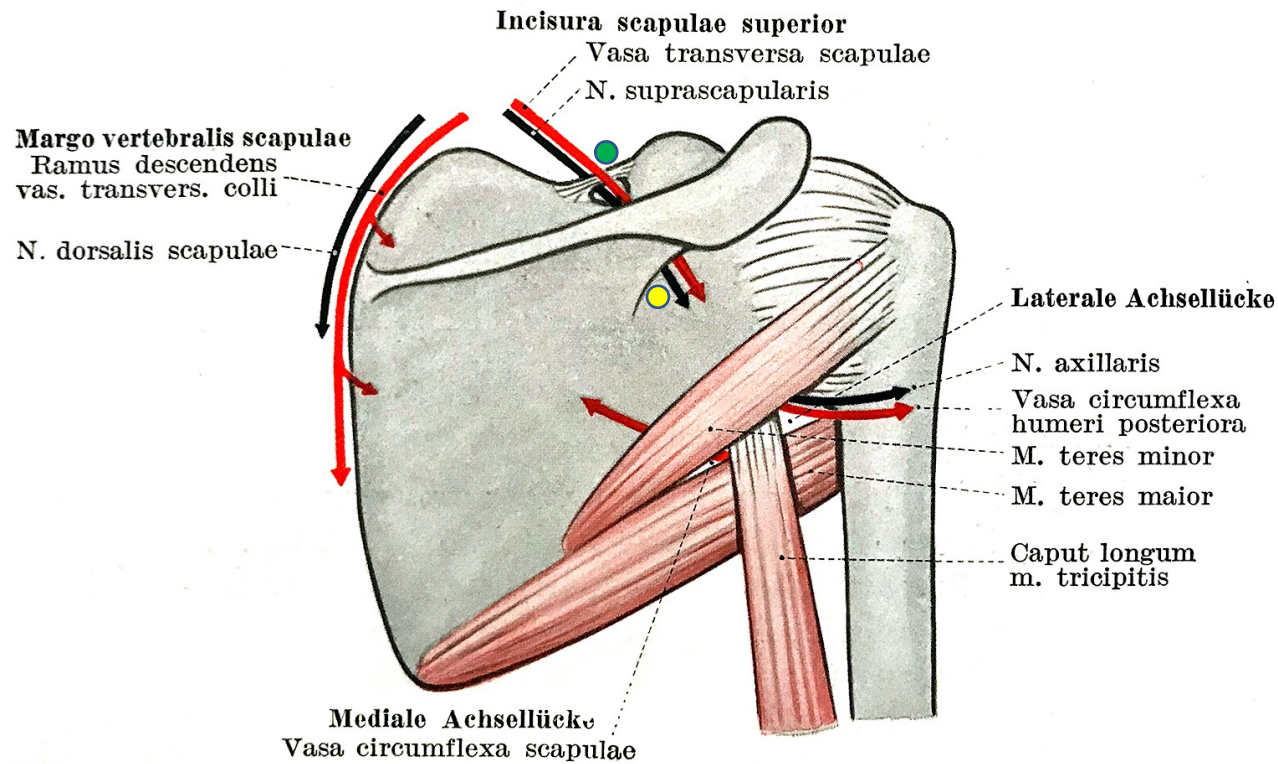
(lymphaticus és neurovascularis képletek a szabad felső végtag és a mellkasfal számra)

sulcus deltoideopectoralis (Mohrenheim-árok)
(v. cephalica, n. pect. lat, a. thoracoacromialis)

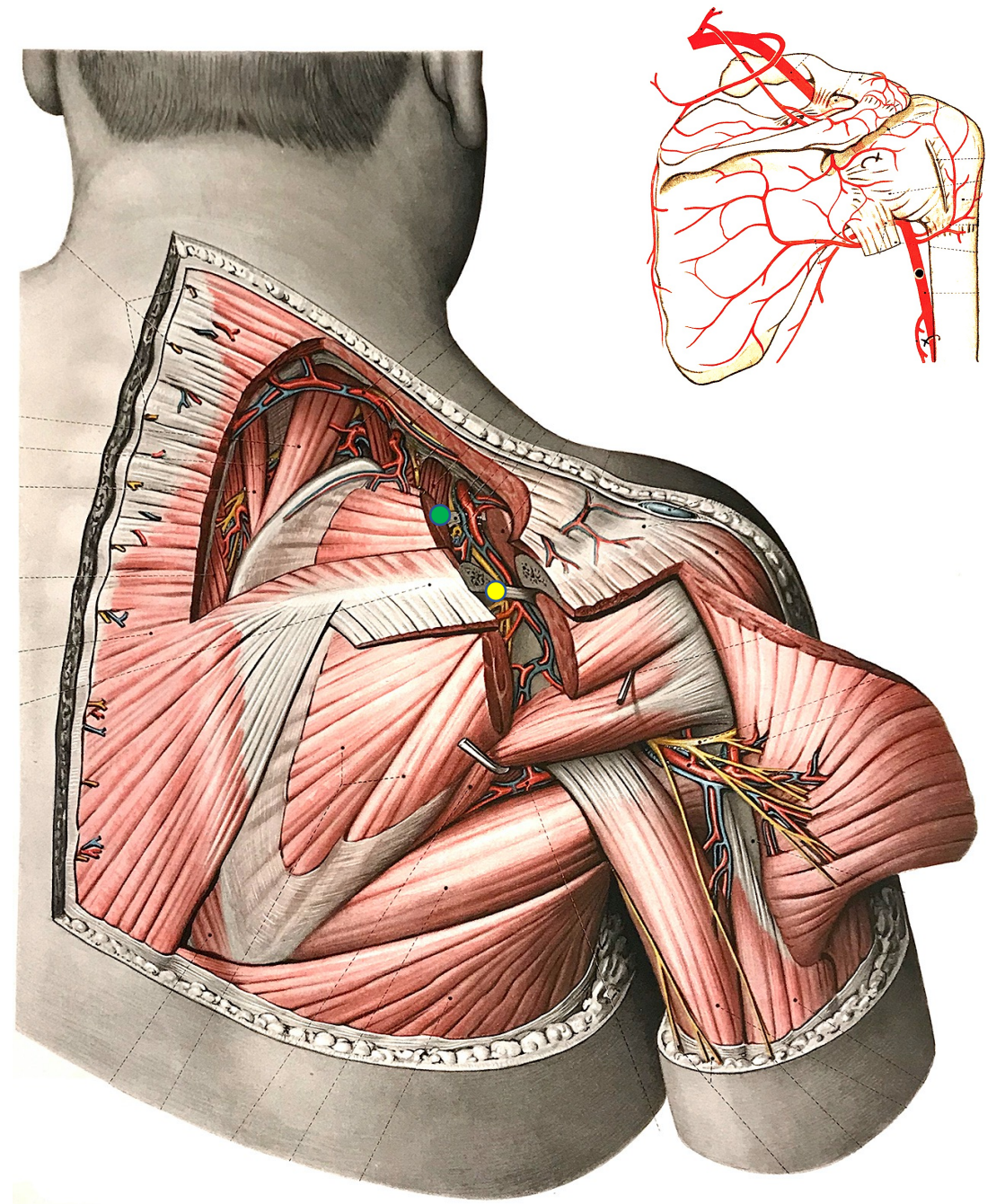
elől és alul tehát számos neurovascularis struktúra keresztezi (fedi el) a vállízületet



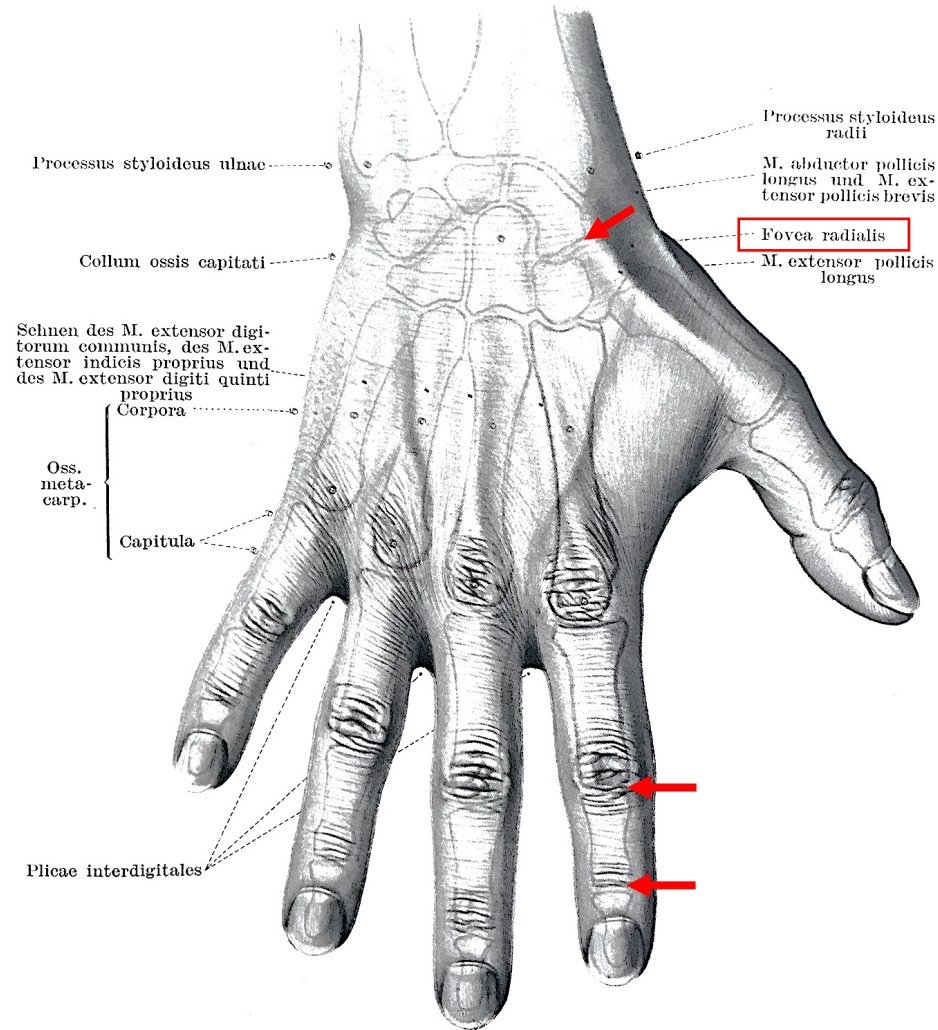
Ér- és idegátlépési helyek



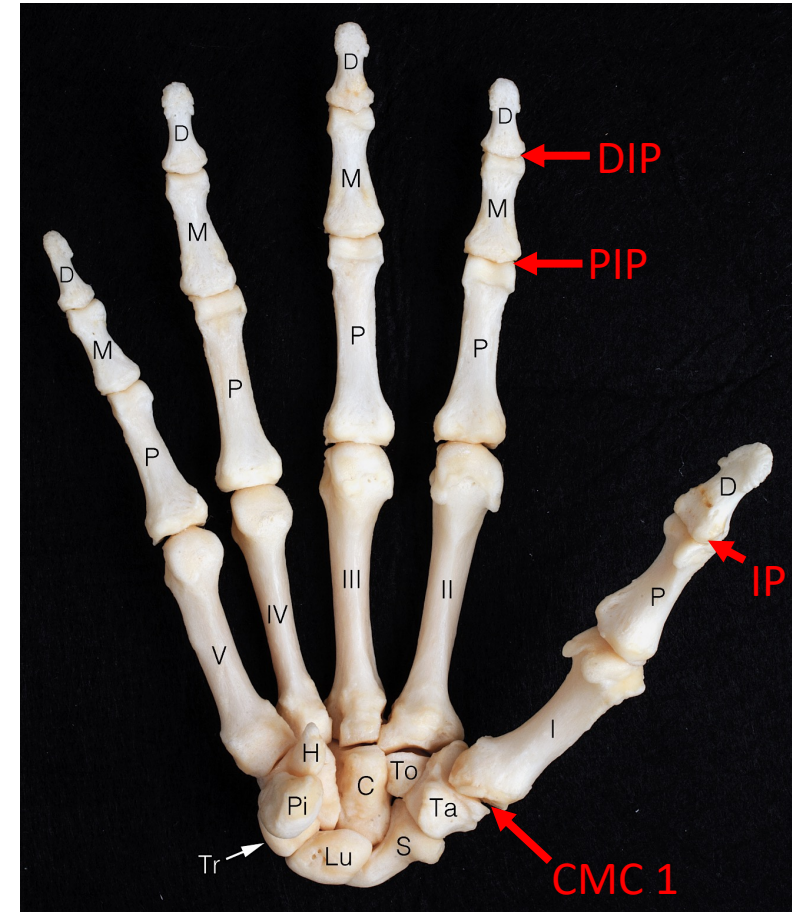
● „suprascapular notch”
 ● „spinoglenoid notch” } entrapment-re tipikus helyek



A kéz primer arthrosis szempontjából releváns ízületei

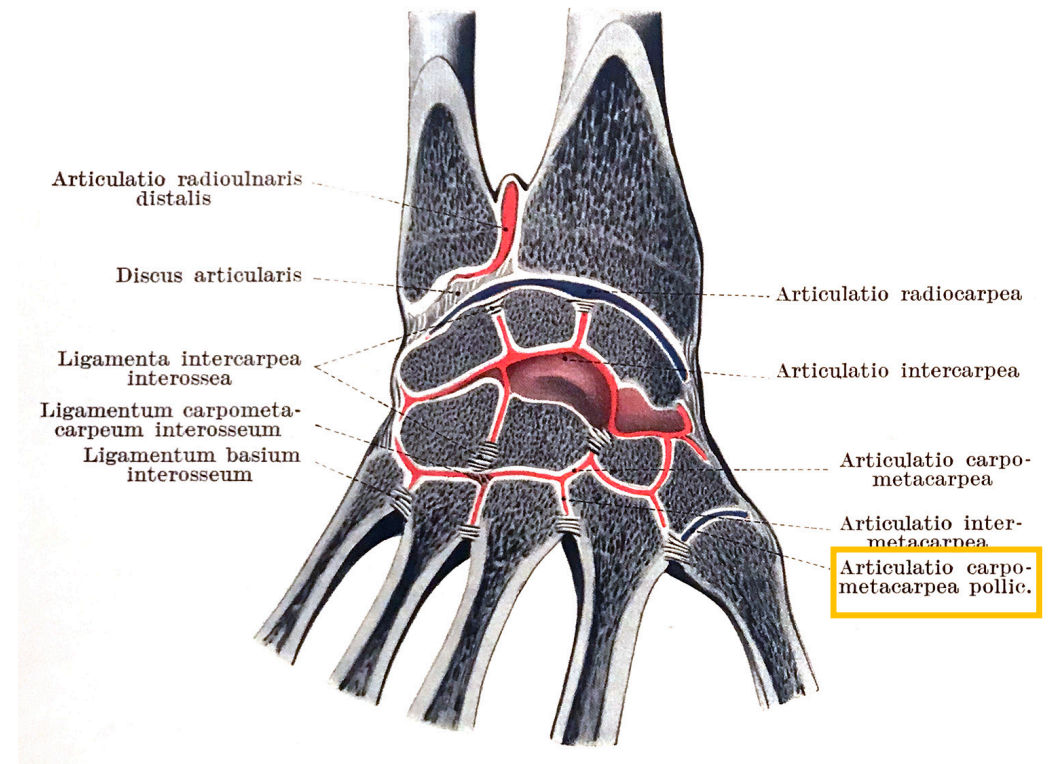
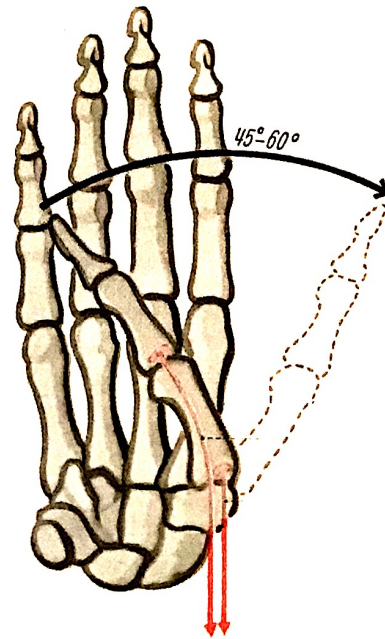
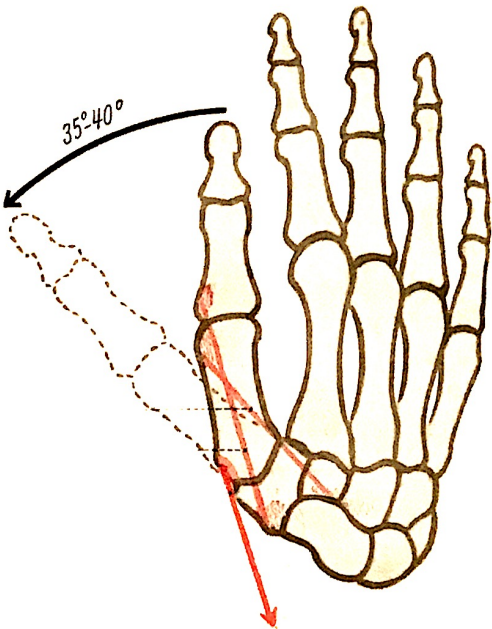
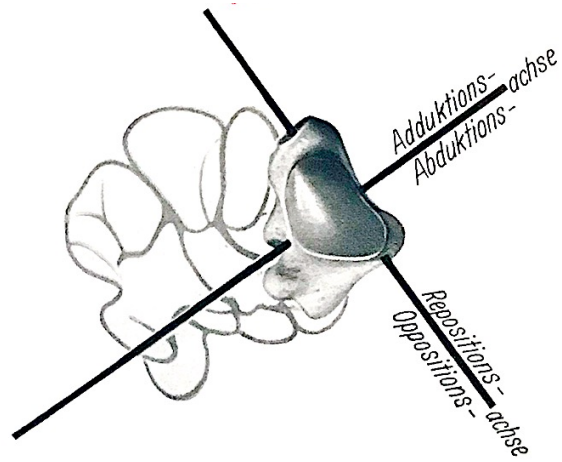


Baksa et al. (in: Ultrasonography of the Hand in Rheumatology)



articulatio carpometacarpea pollicis = CMC 1 ízület
 articulatio interphalangealis proximalis = PIP ízület
 articulatio interphalangeails distalis = DIP ízület

A hüvelykujj alapízülete (CMC 1)

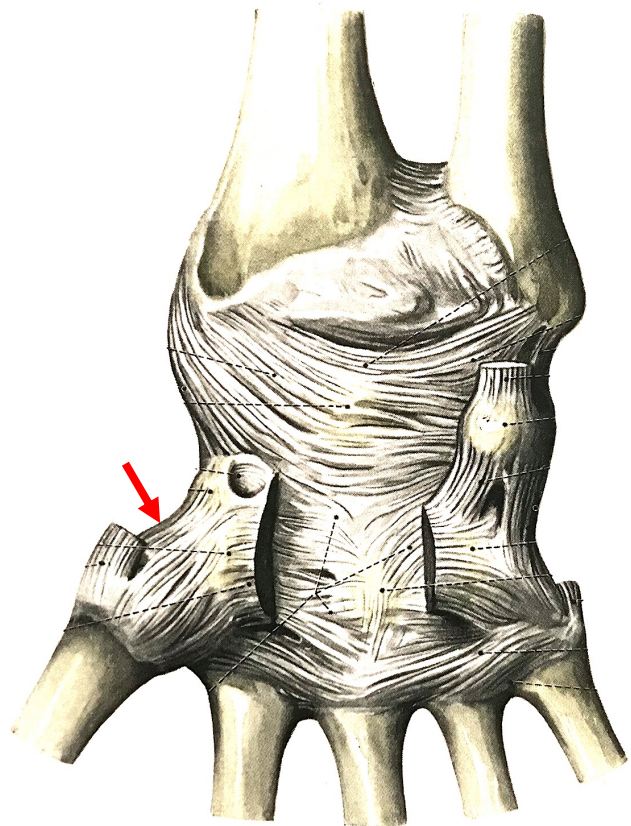


os trapezium (Ta) és a proximalis phalanx (P) között

A többi cmc ízülettel ellentétben, amelyek egymással és az intercarpalis ill. intermetacarpalis ízületek üregével is közleked(het)nek, a CMC 1 különálló üreggel bír.

(az ábrán a kommunikáló ízületi üregek pirossal jelölve)

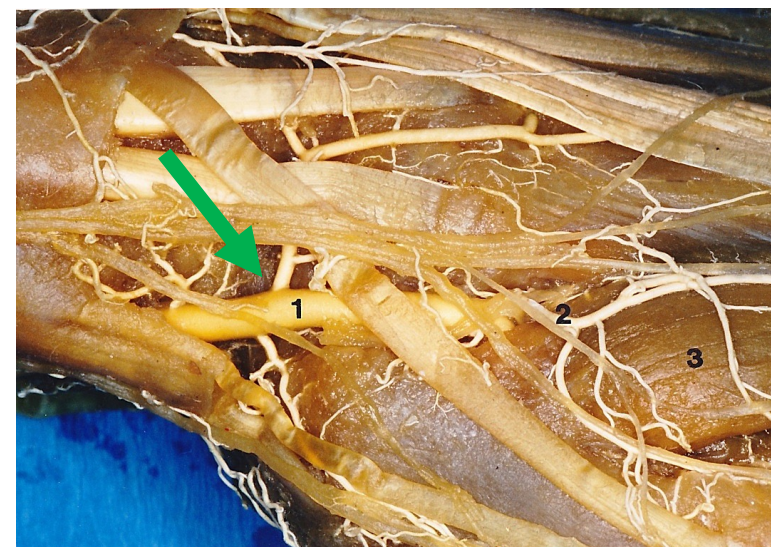
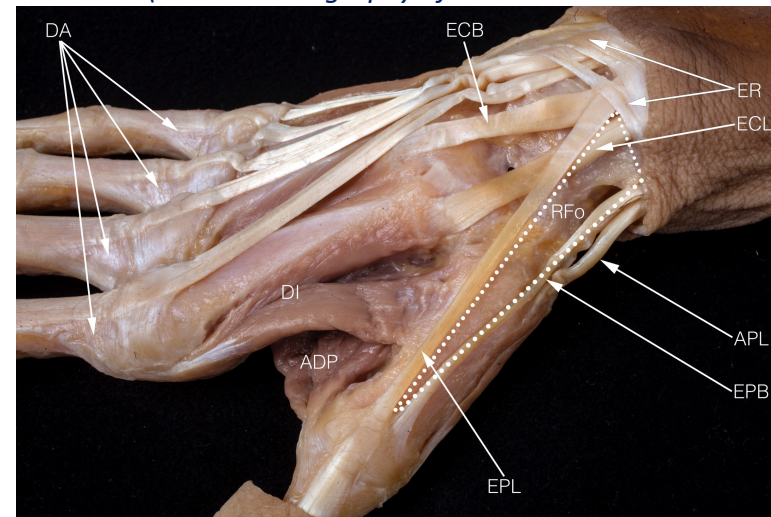
A hüvelyk alapízülete (CMC 1)



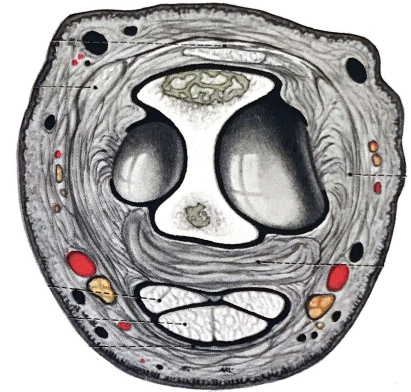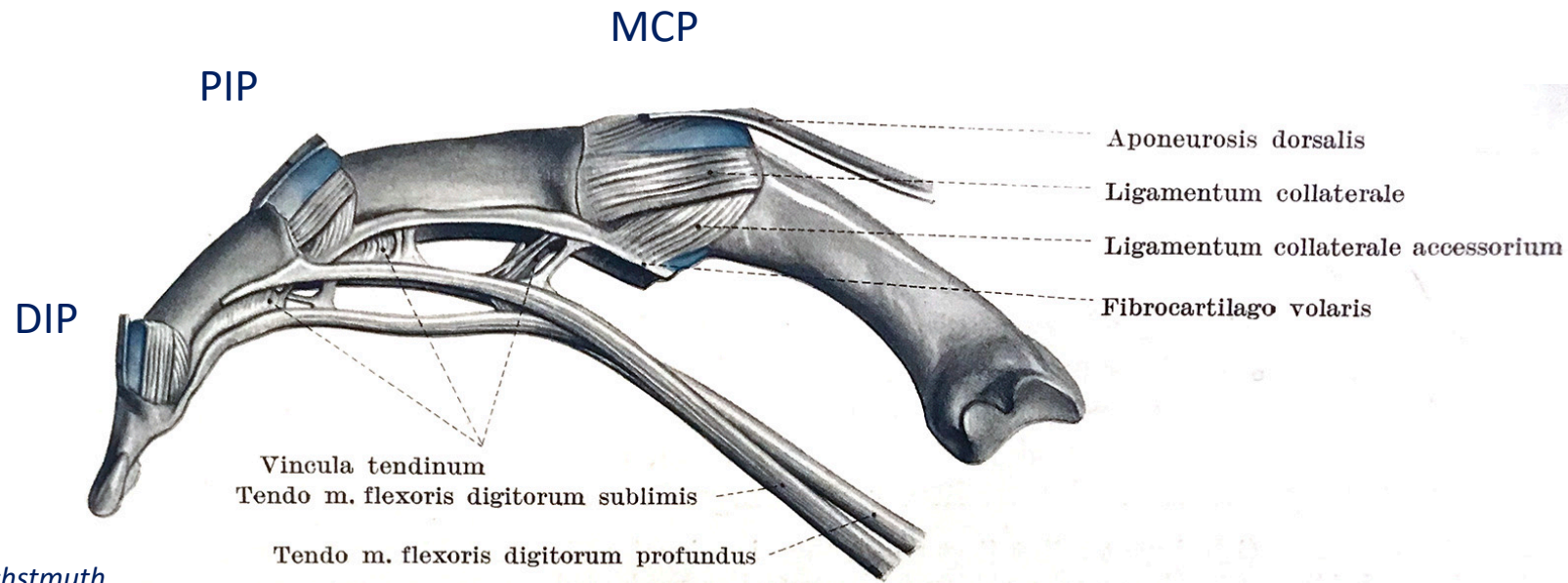
tokja bő és laza, a körülötte tapadó izmok stabilizálják
nincs említésre méltó szalagja

a fossa Tabatier mélyén fekszik
a m. abductor pollicis longus (APL)
inának mindkét oldalán elérhető

Baksa et al. (in: Ultrasonography of the Hand in Rheumatology)

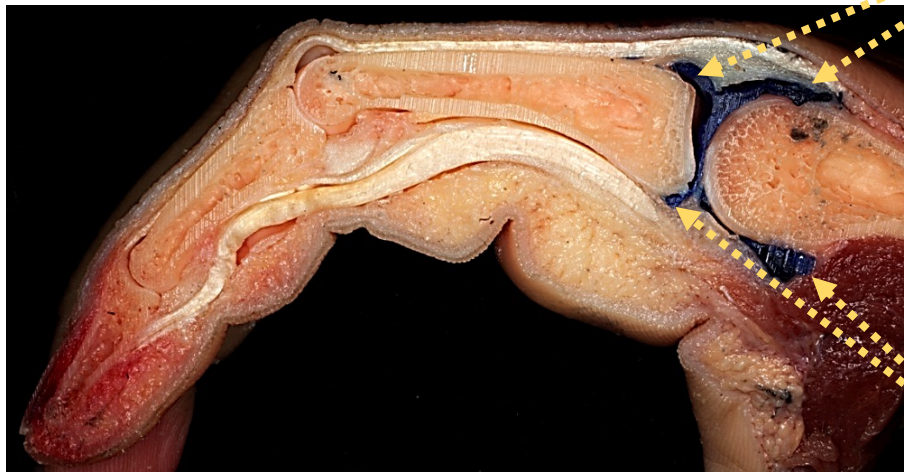

Az ujjak ízületei

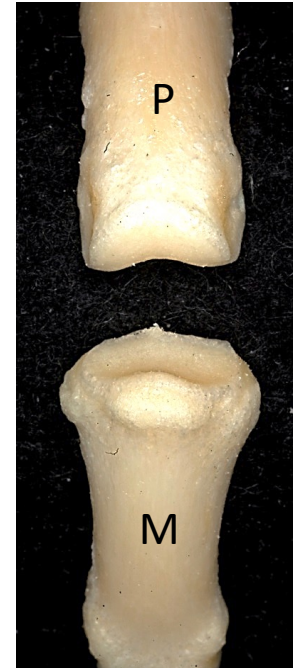

Lanz&Wachstmuth

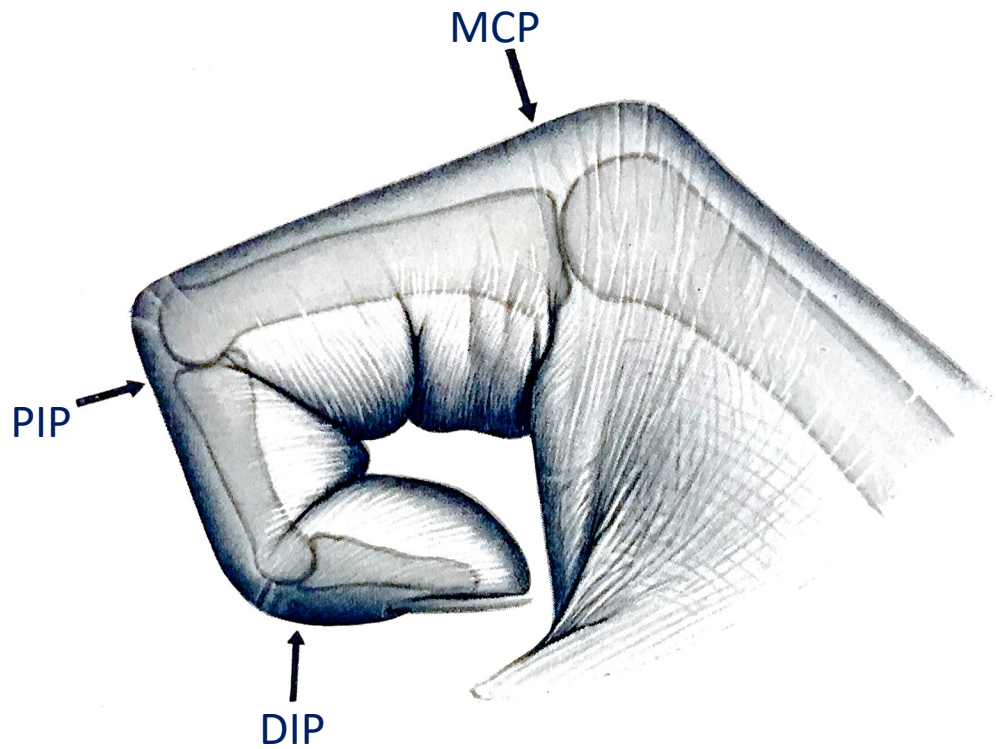
az ízületi tok dorsalis recessussai injektálva



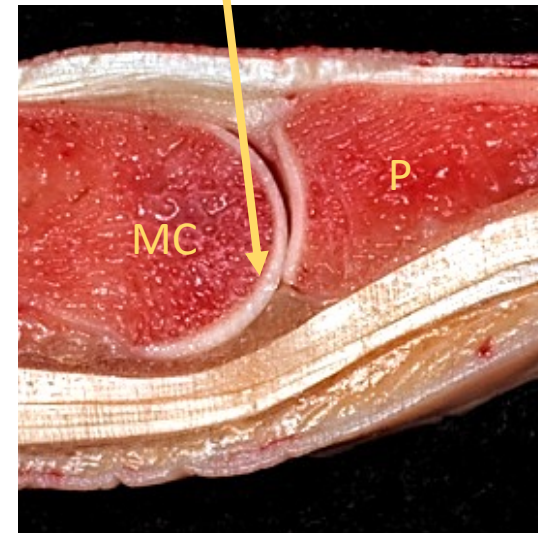
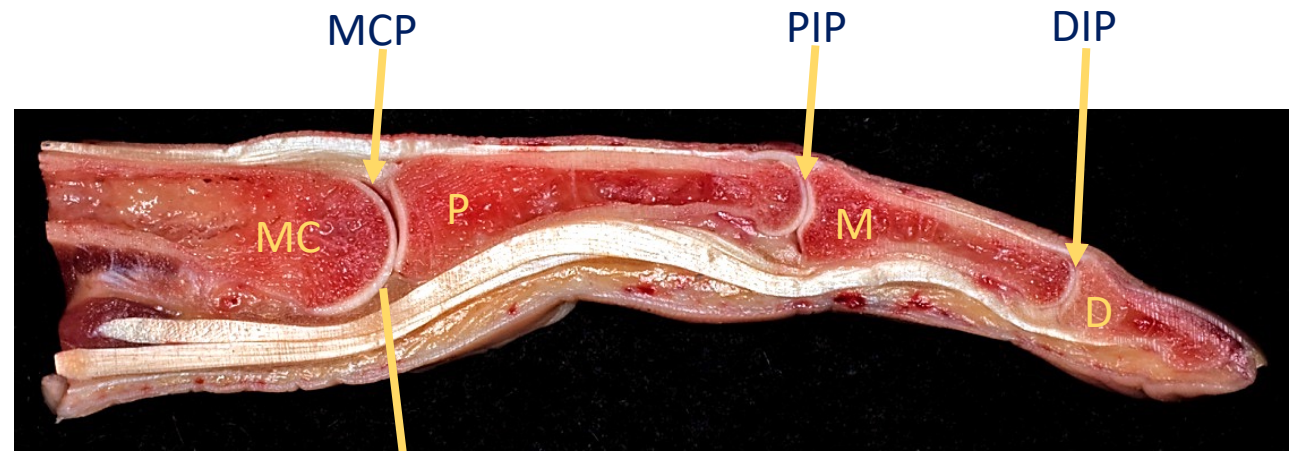
az ízületi tok volaris recessussai injektálva



Az ujjak ízületei

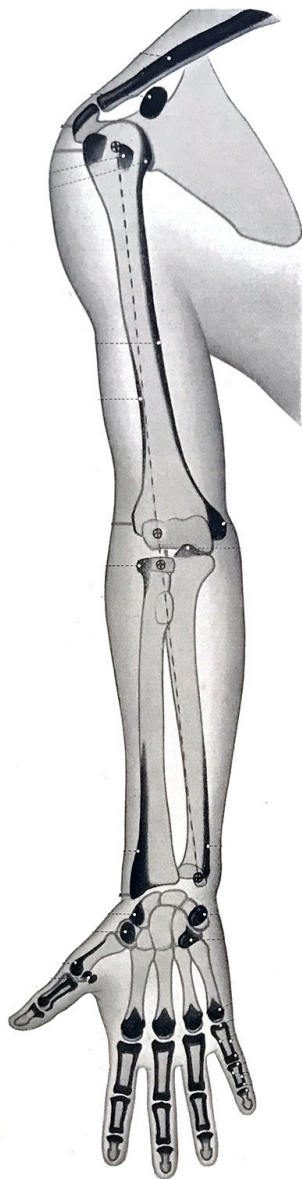


az ujjak ízületeinek porcai a vizsgálat számára az ízületek hajlításával tehetők szabaddá a legnagyobb hozzáférhető felülettel

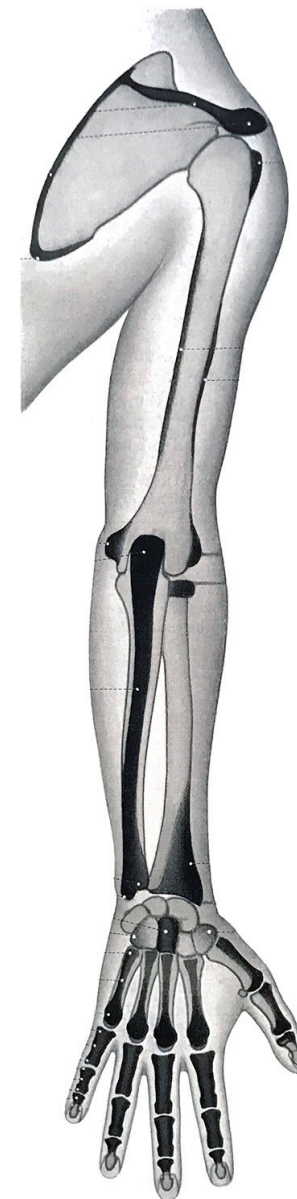


A csontok egymás felé tekintő felszínén jól látható a hyalinporcos borítás.

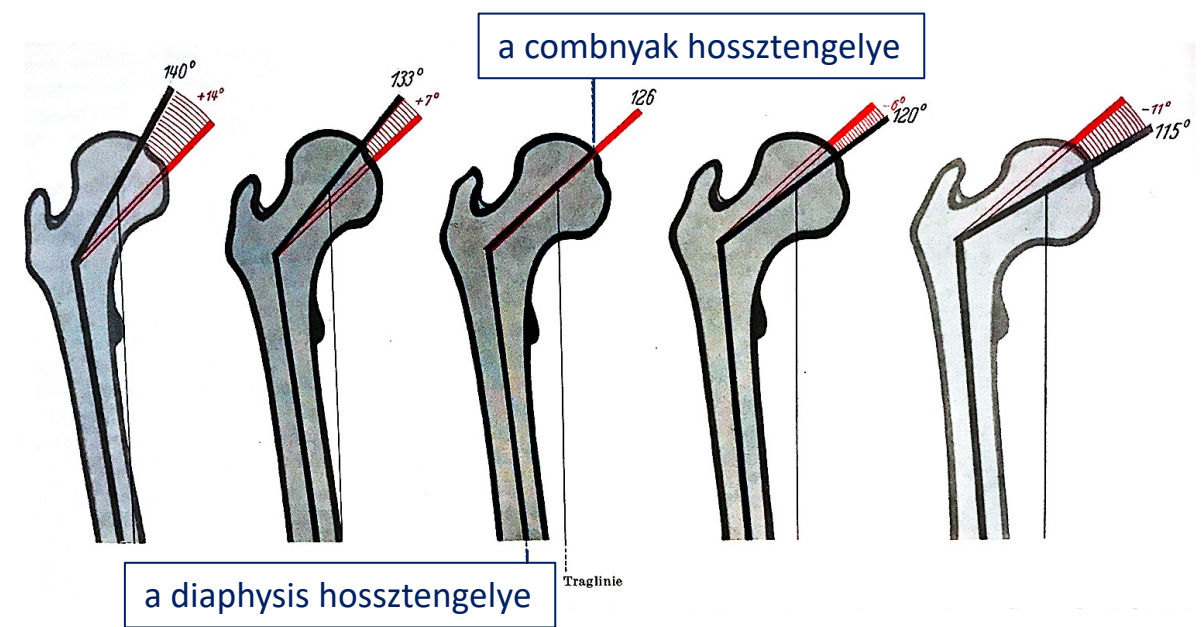
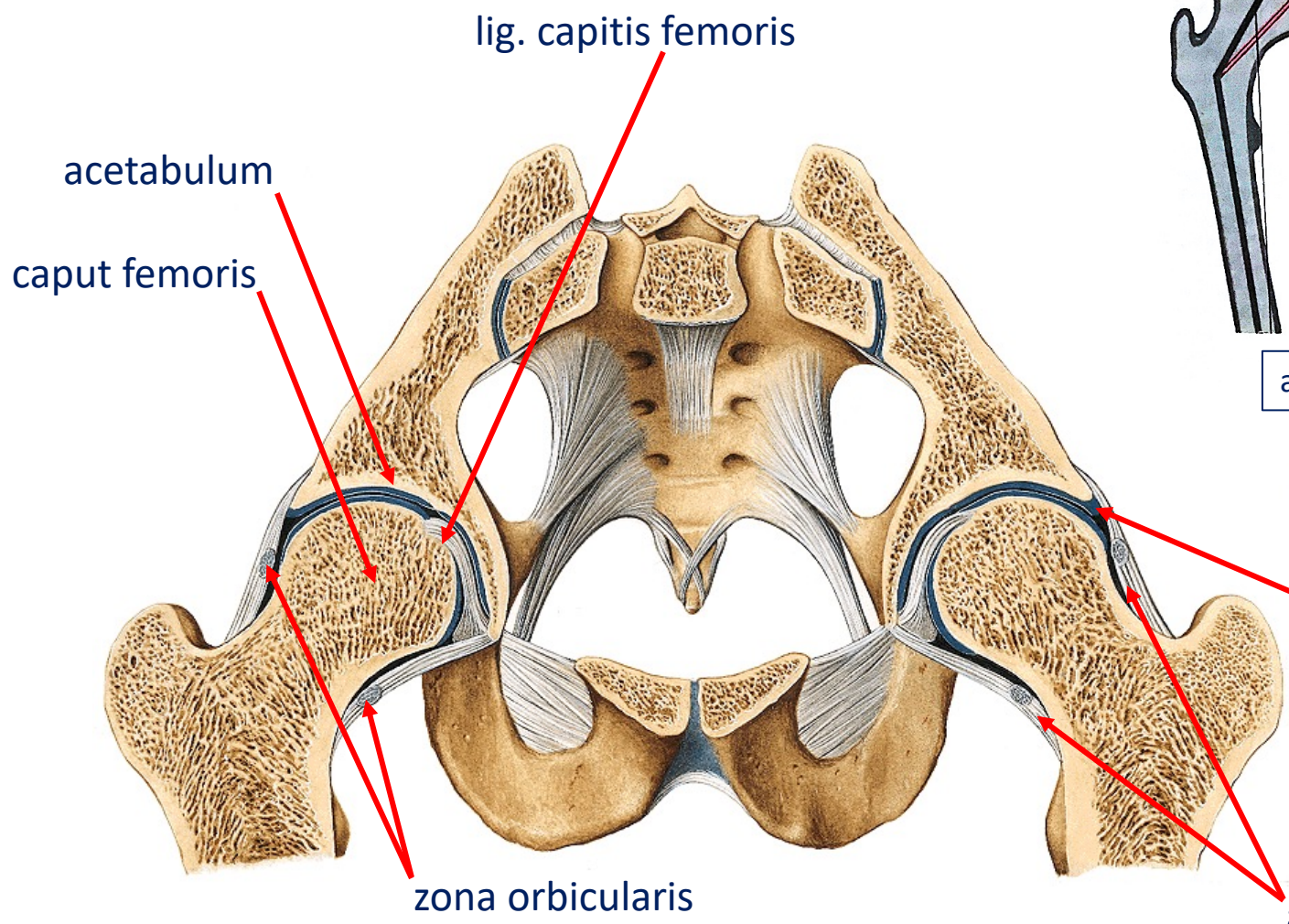
Tapintható csontos képletek a felső végtagon



fekete: alkattól függően látható, de tapintható
szürke: nem látható, de tapintható
üres kontúrral: nem látható és nem tapintható



Csípőízület - collodiaphysealis szög

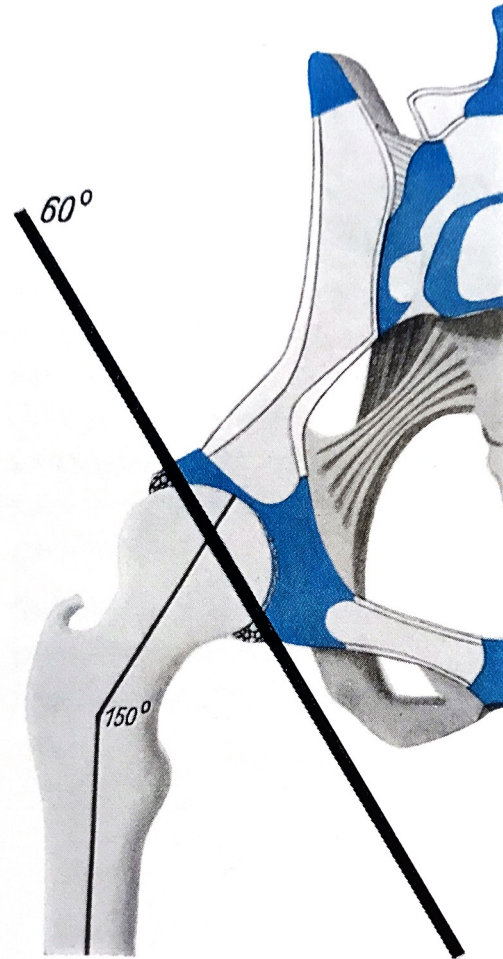
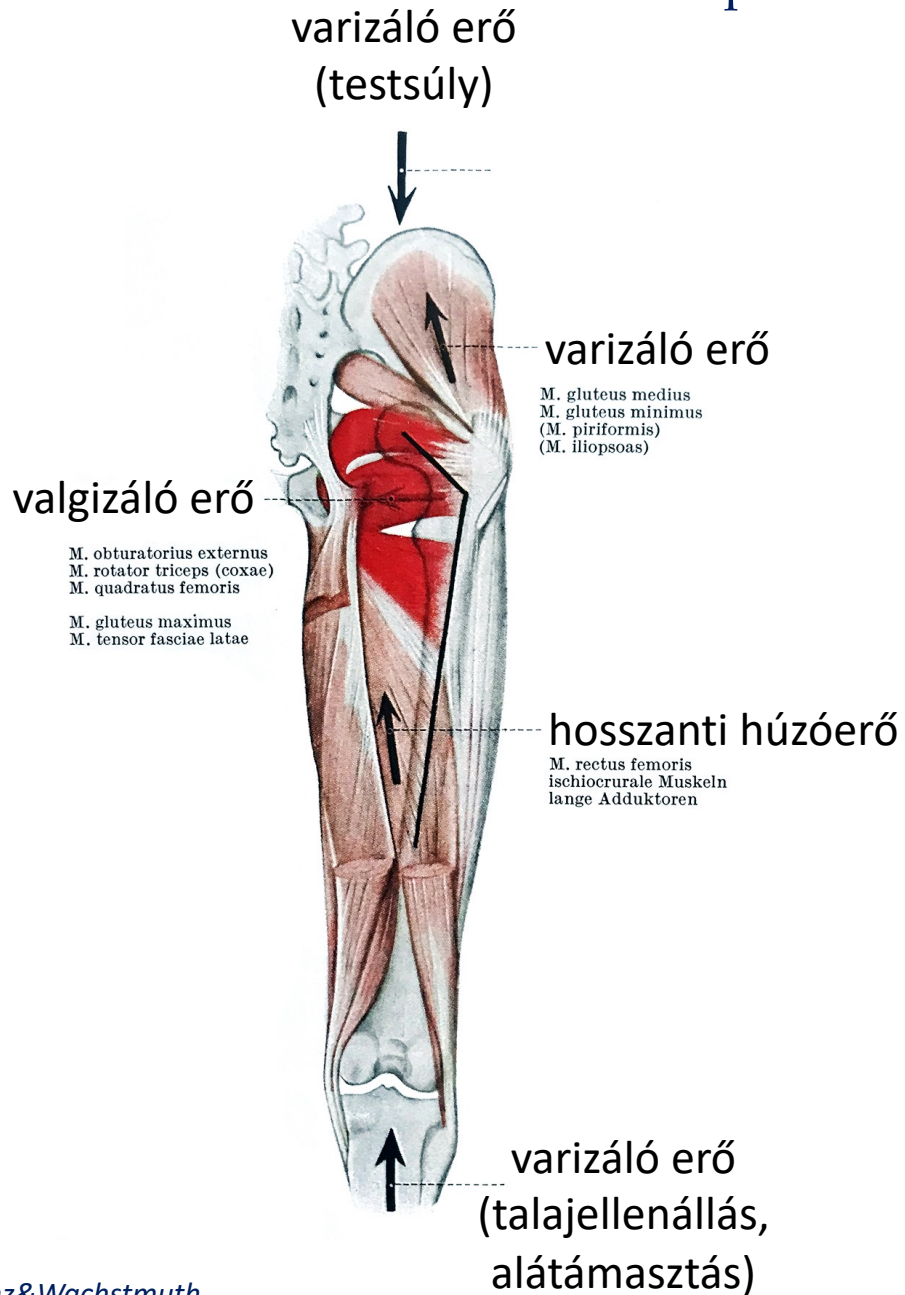


átlagos értéke felnőttben 126°

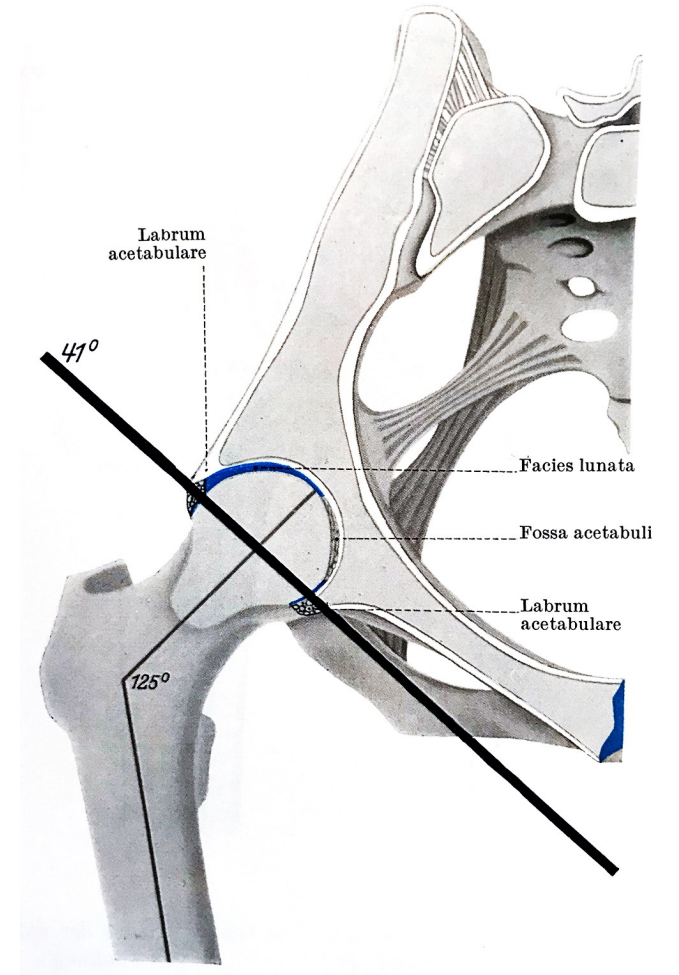
labrum acetabuli

a tok és a szalagok

Csípőízület - collodiaphysealis szög kialakulása

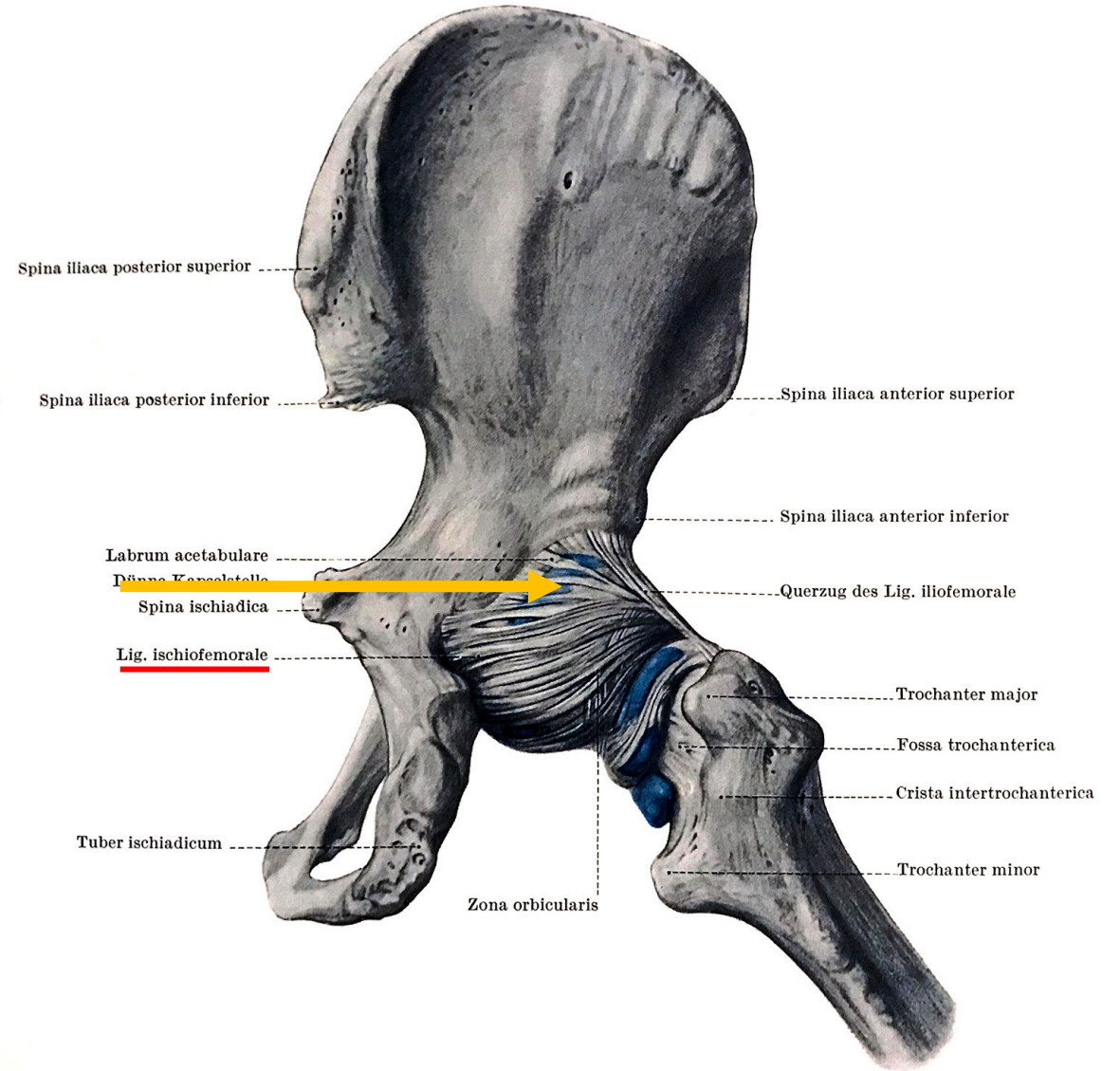
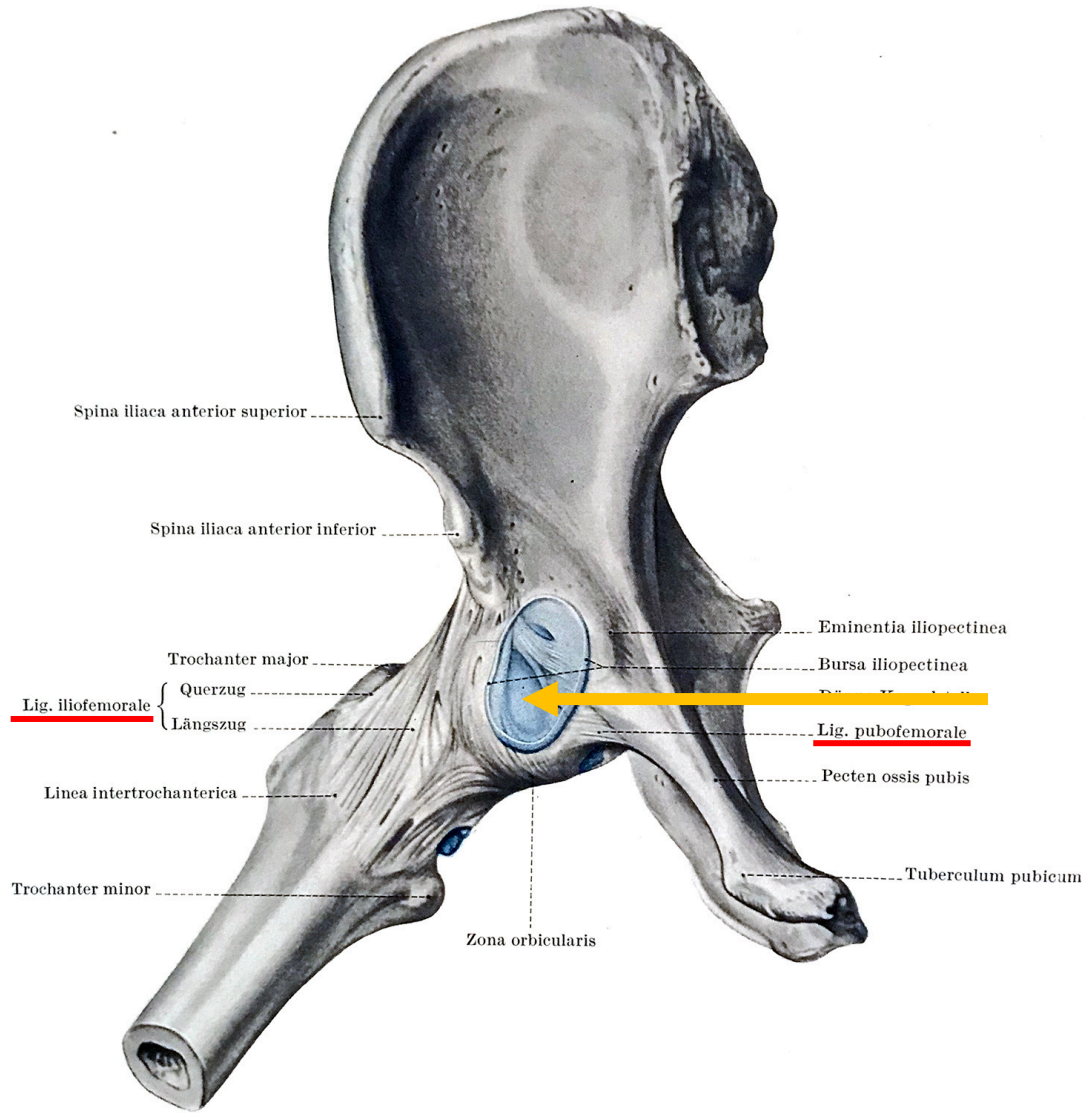


újszülött



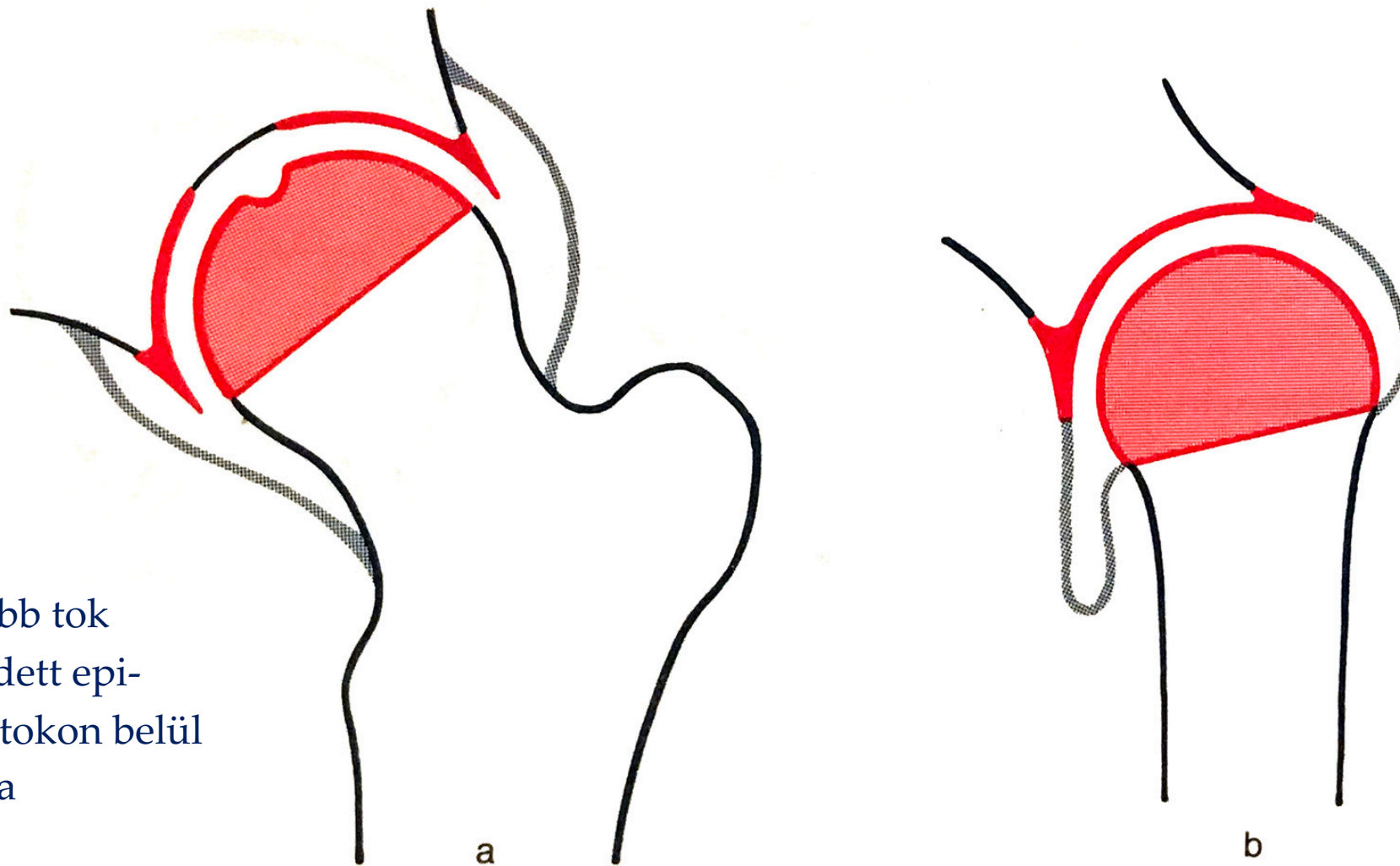
felnőtt

Csípőízület - tok, szalagok



→ a tok gyenge pontjai a főszalagok találkozásánál jönnek létre

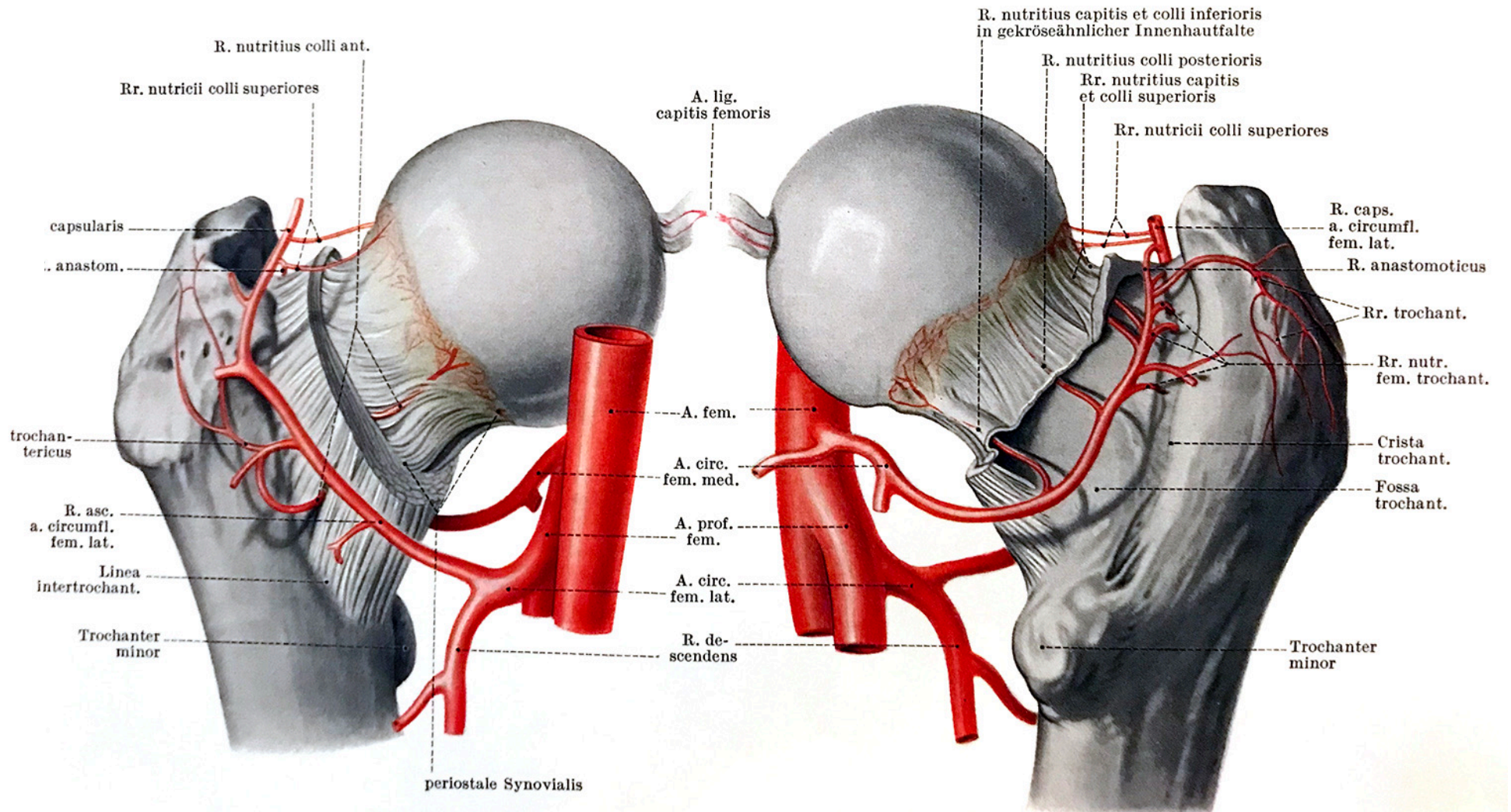
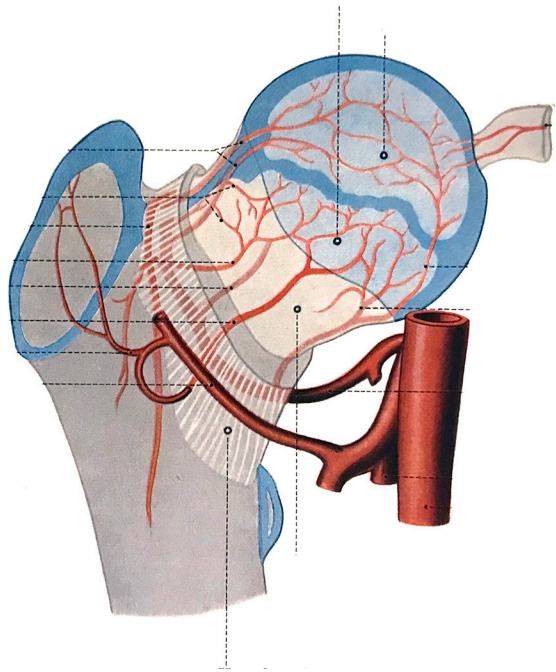
Csípőízület (a) - vállízület (b) összehasonlítás



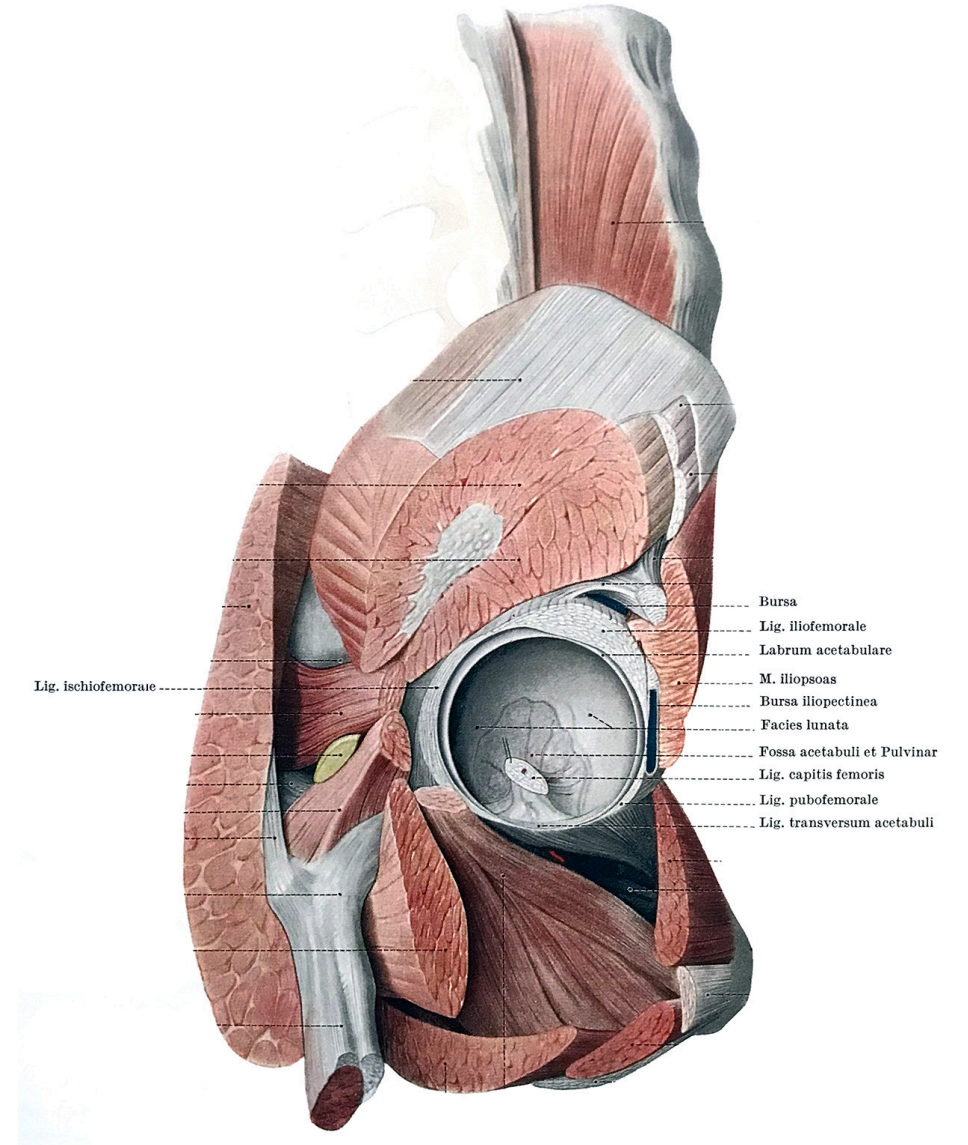
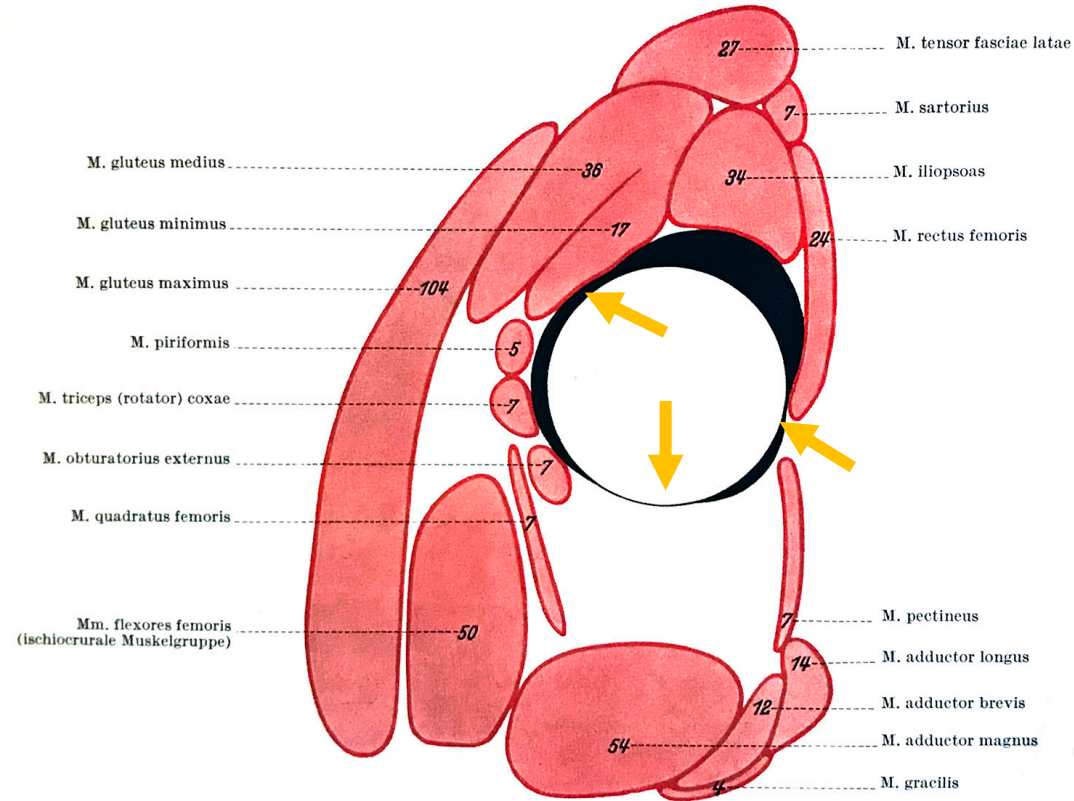
Csípő:

- magasan eredő, erősebb tok
- nem csak a porccal fedett epi-physealis csont van a tokon belül
- mélyen befoglaló vápa

Csípőízület - vérrellátás

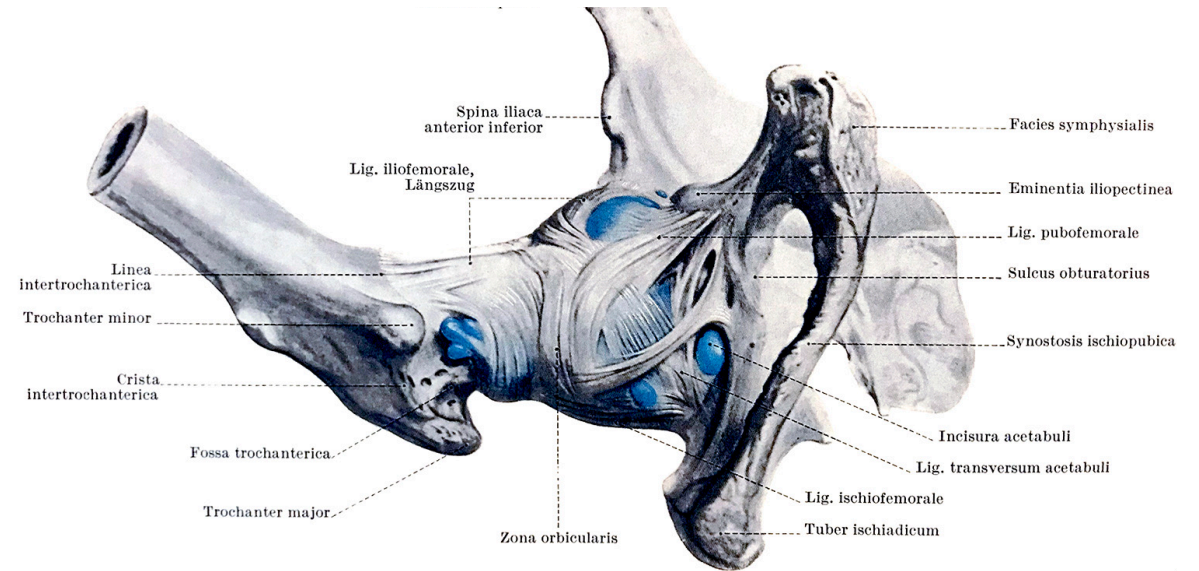
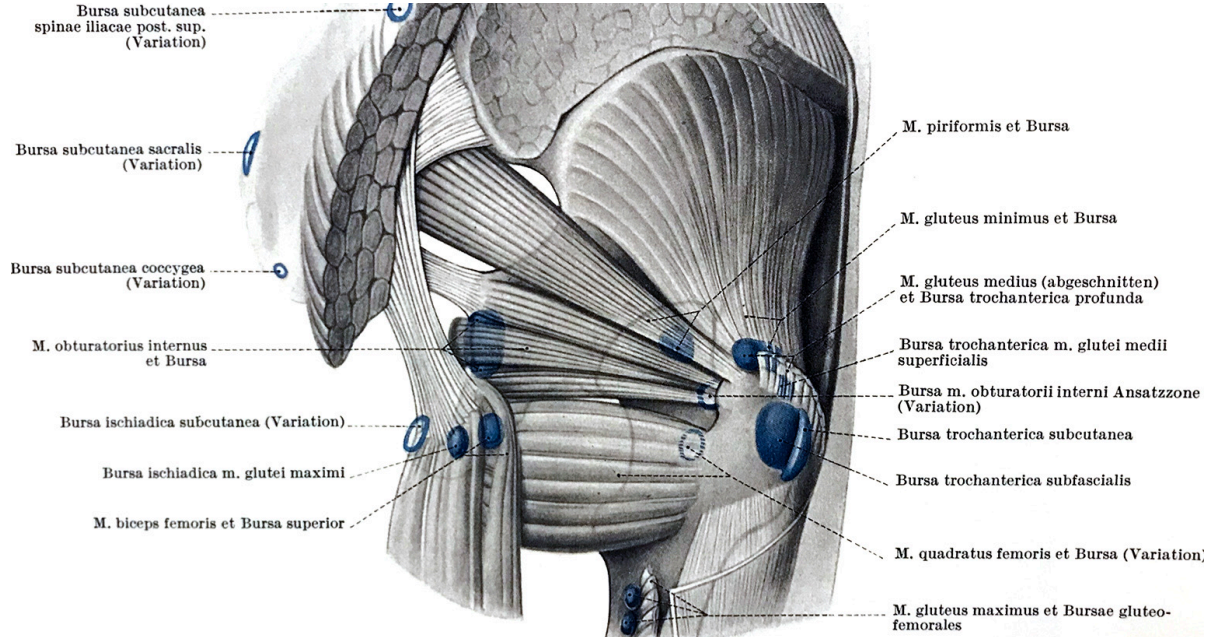


Csípőízület - tok, gyenge pontok

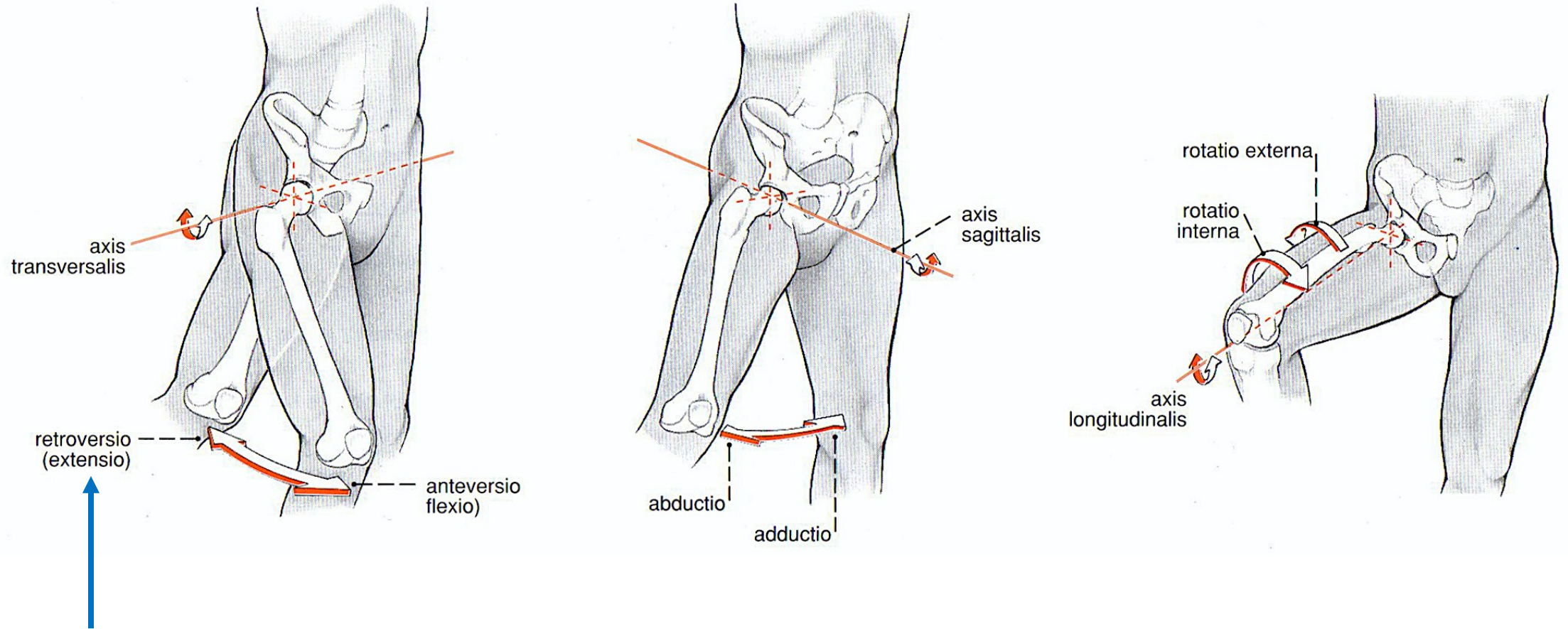


→ a tok gyenge pontjai a főszalagok találkozásánál jönnek létre

Csípőízület - tok, bursák

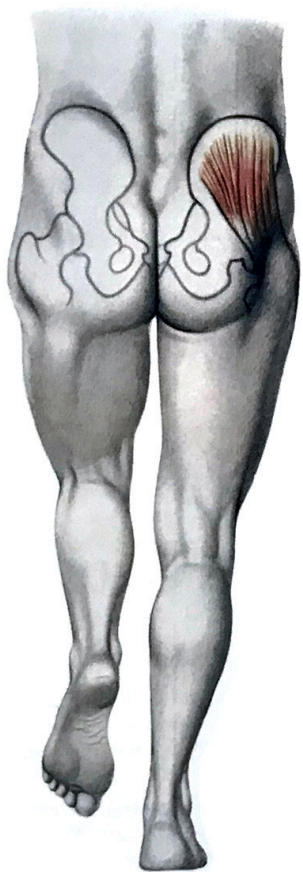


Csípőízület - mozgások

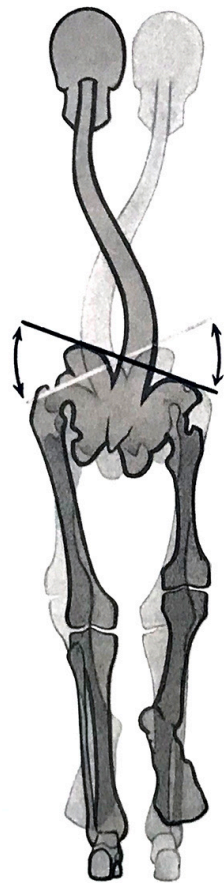


A szalagok „feltekeredése” és következményes megfeszülése miatt a retroversio jóval csekélyebb mértékű.

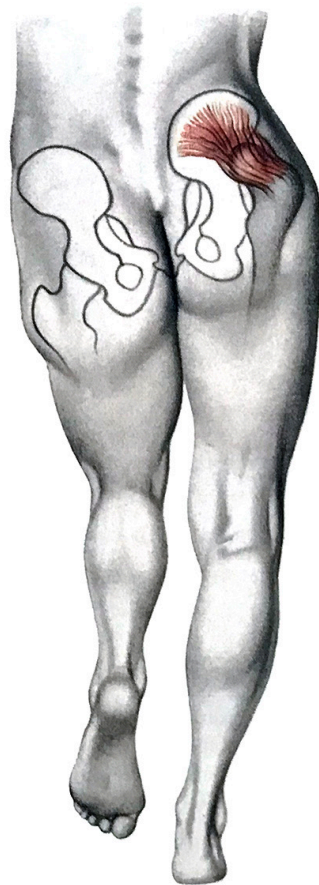
Csípőízület - stabilitás



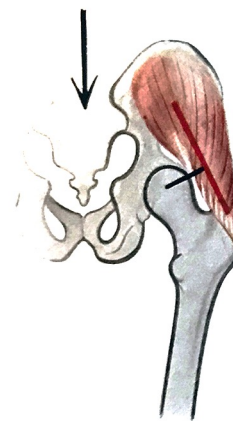normál



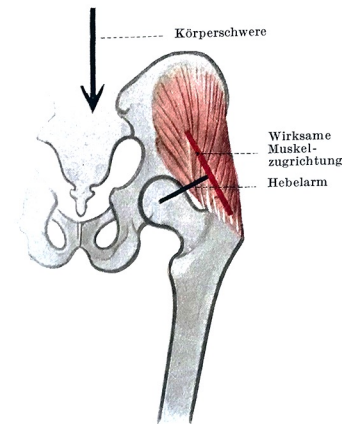
Trendelenburg mko.



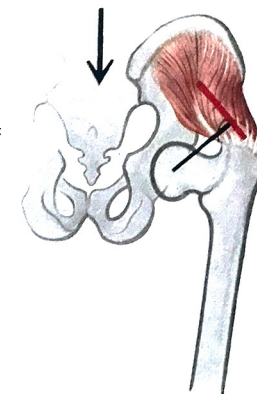
Trendelenburg



coxa
valga

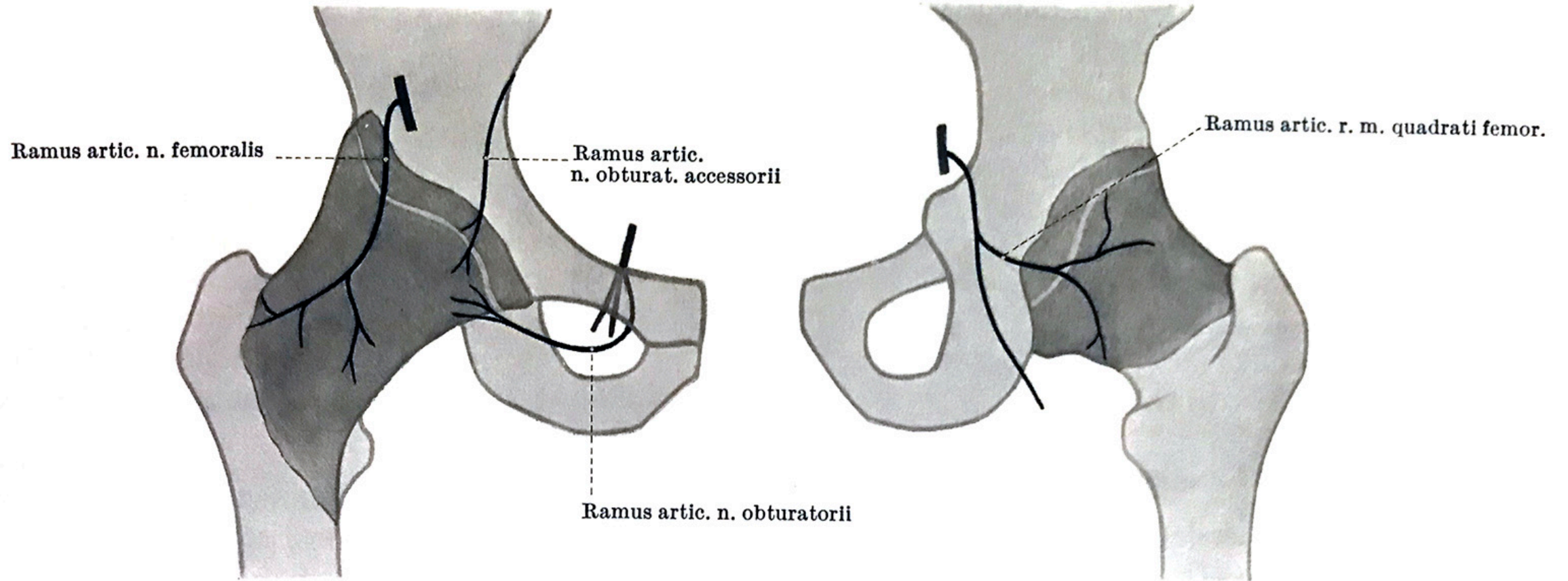


normál

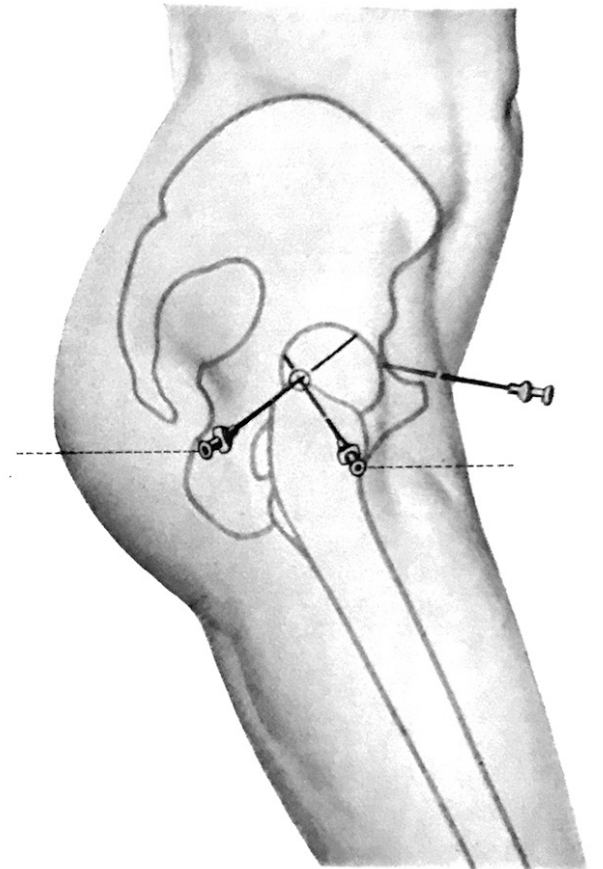
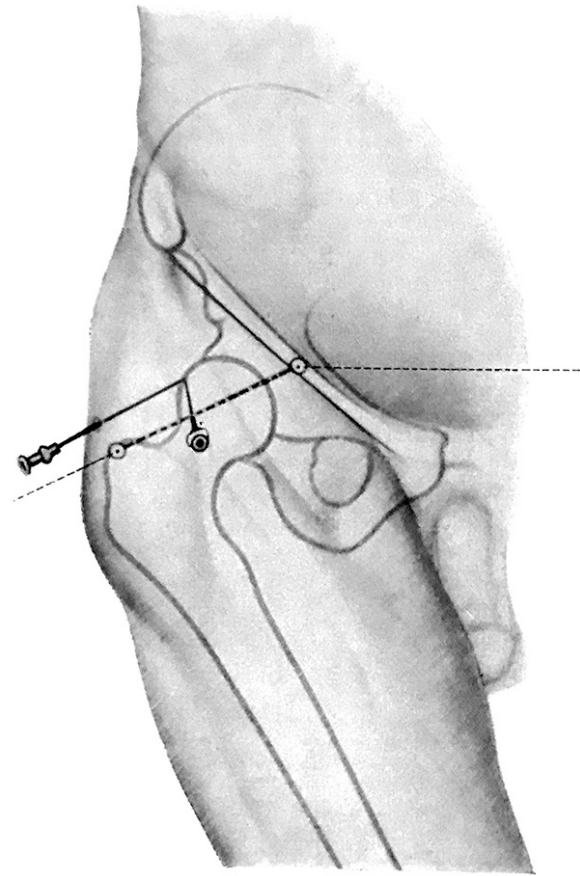
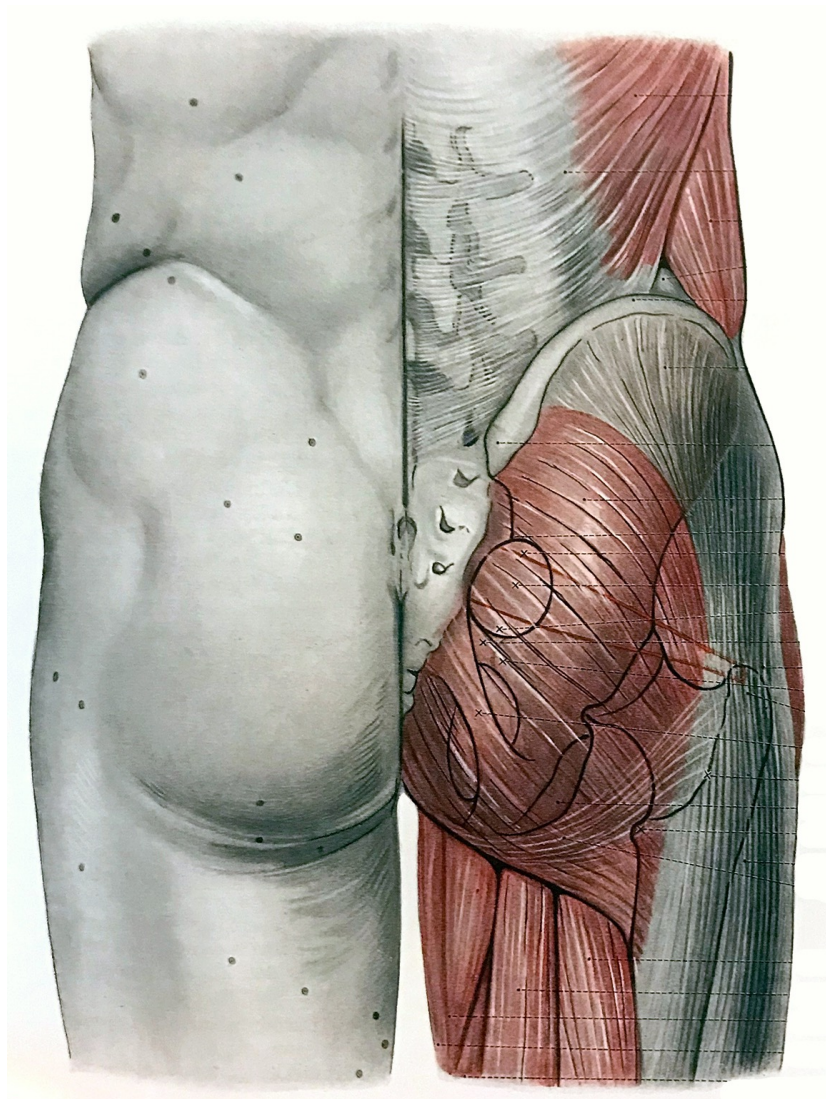


coxa
vara

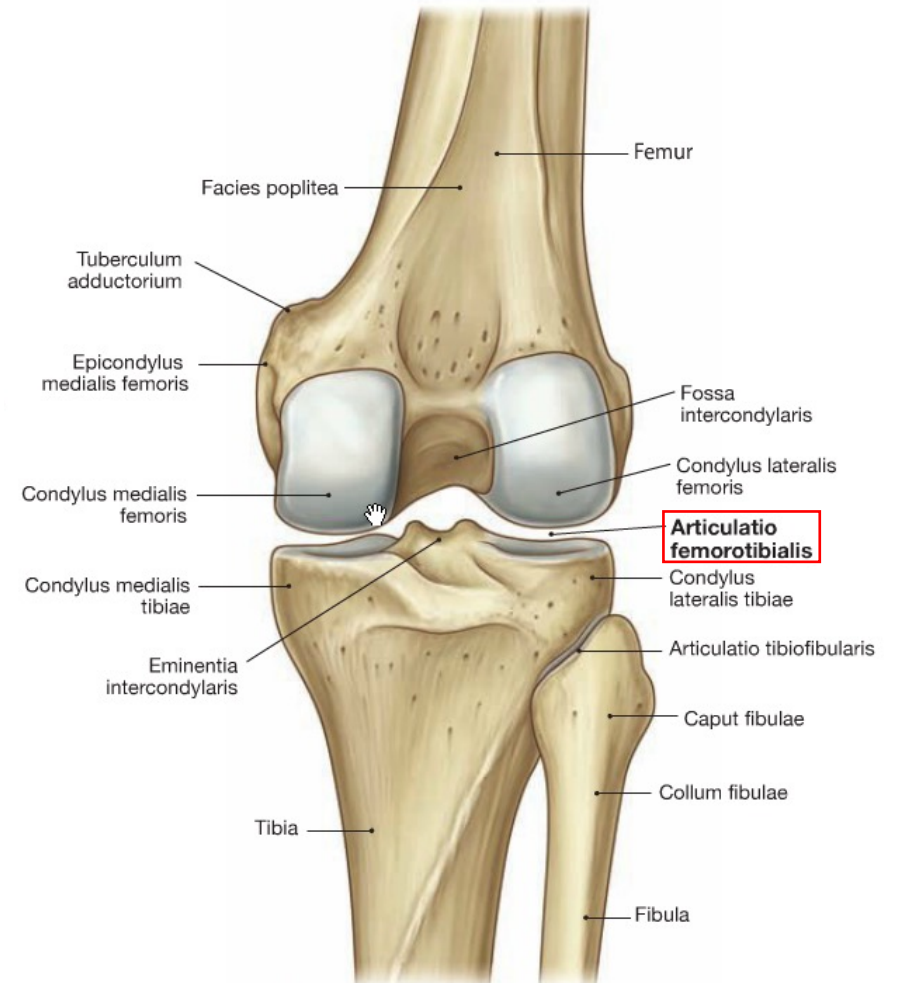
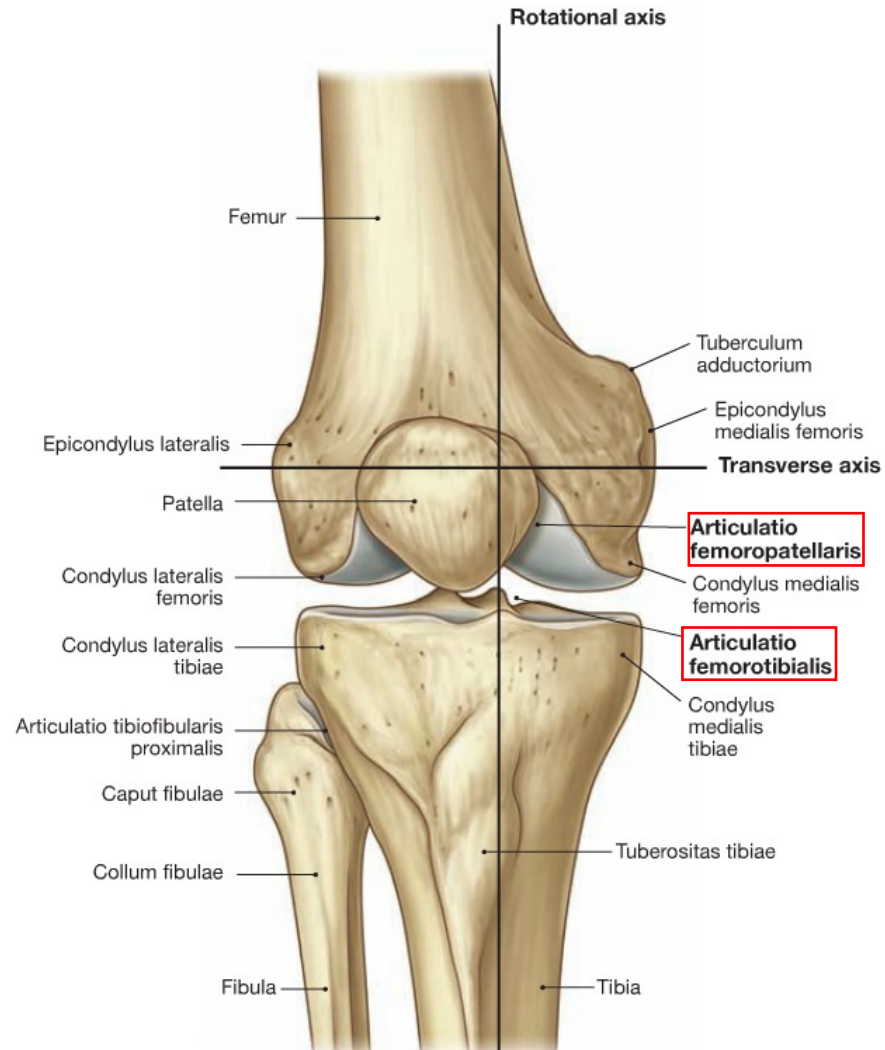
Csípőízület - beidegzés



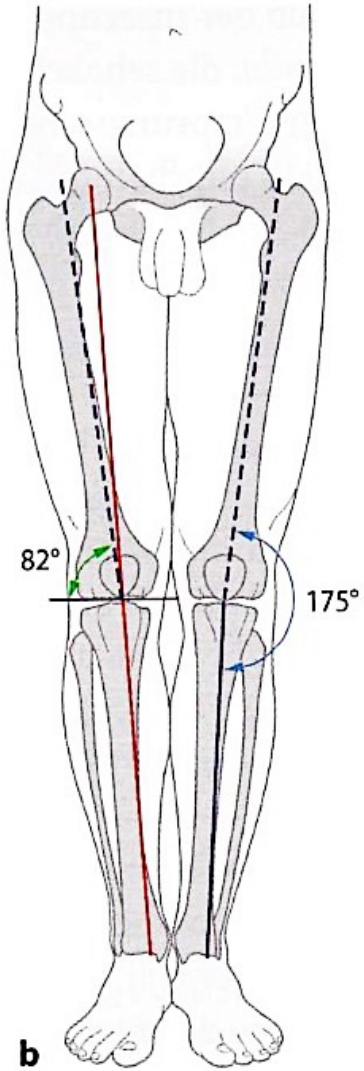
Csípőízület - vetület, tapintható képletek



Térdízület



Térdízület

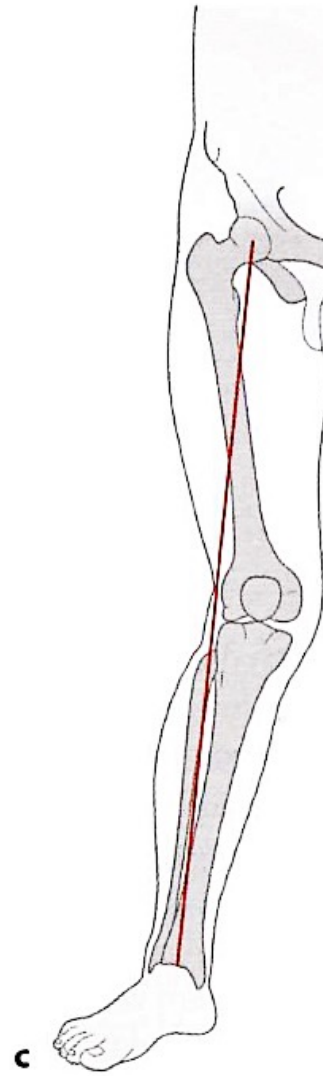


normál

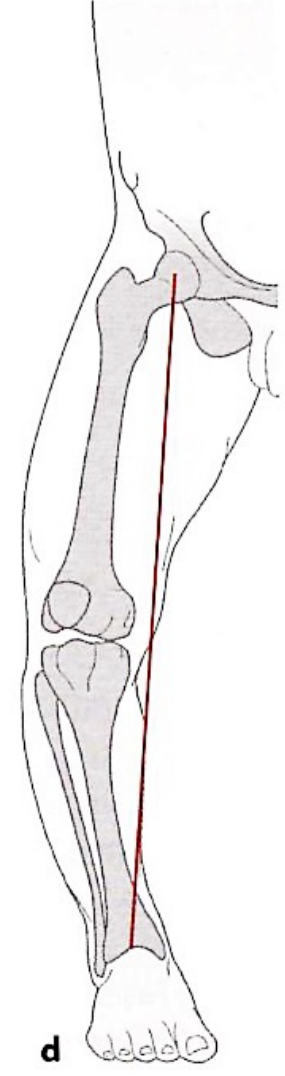
normál esetben
a teherviselés tengelye
a fossa interchondylaris-on
halad át



- tibia hossz tengelye
- - - femur hossz tengelye
- mechanikai teherviselés tengelye (Mikulicz-vonal)

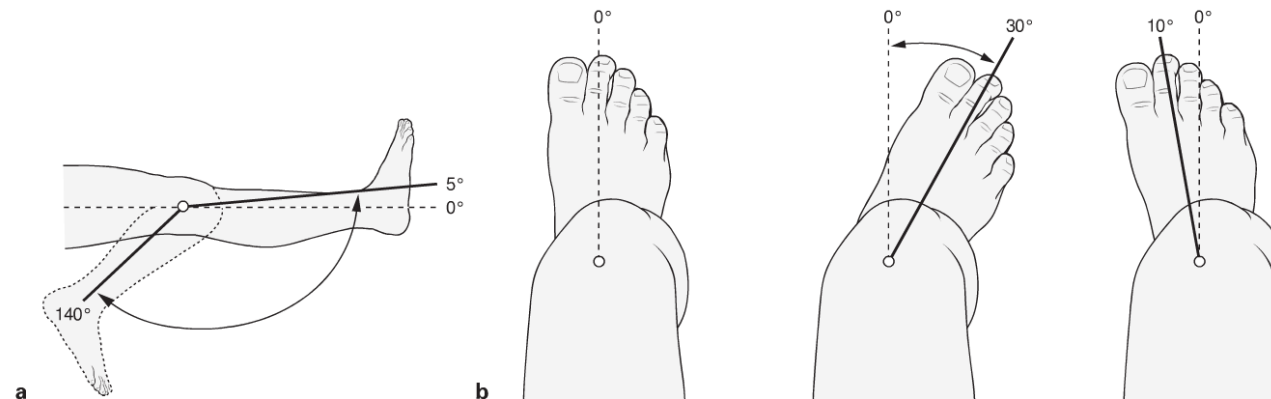
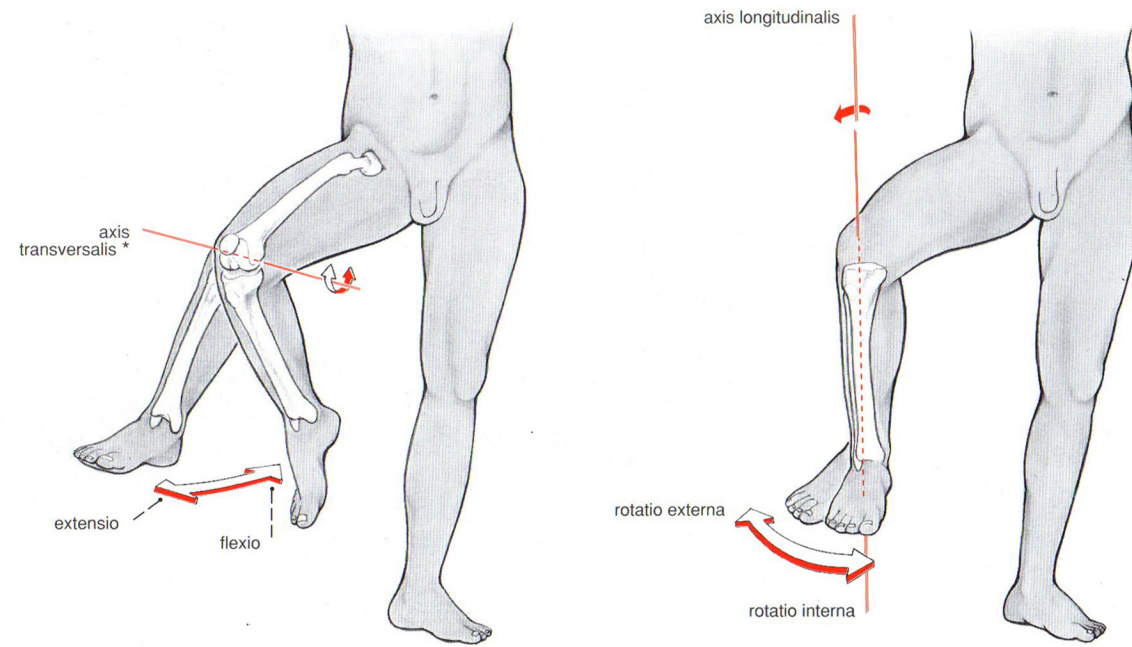


valgus



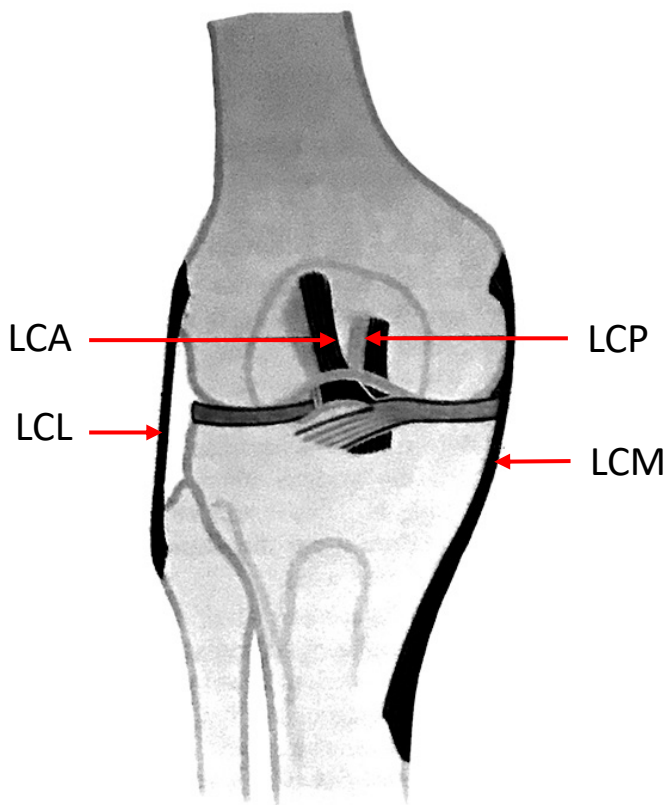
varus

Térdízület - mozgások

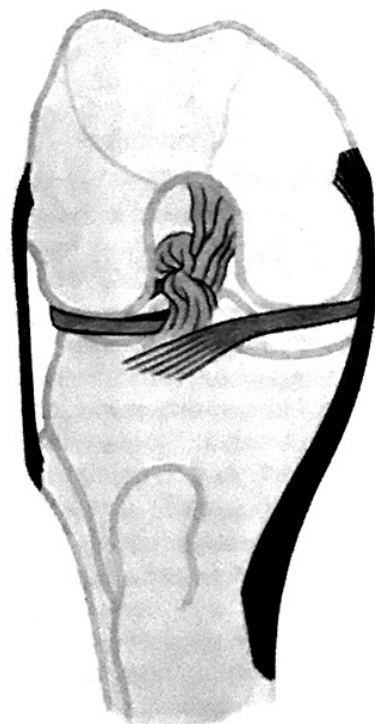


Térdízület - szalagok szerepe a stabilitásban

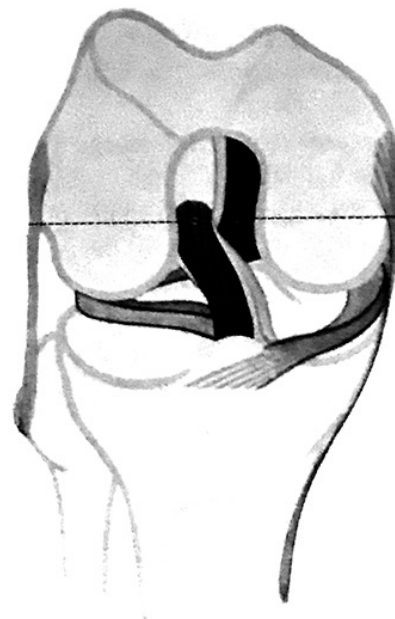
nyújtva



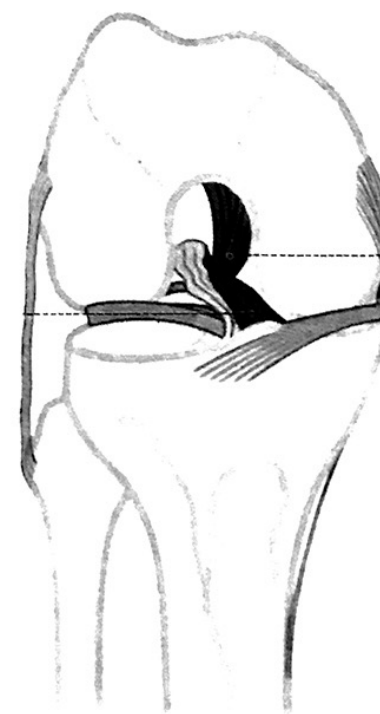
hajlítva (90°)



befelé rotálva



kifelé rotálva

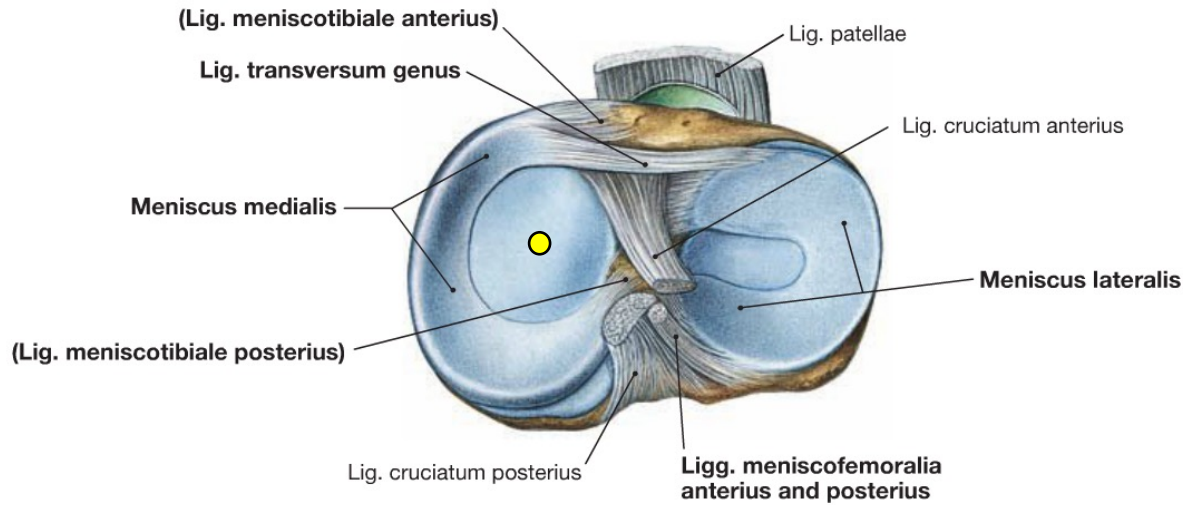


LCA lig. cruciatum anteriorus
LCP lig. cruciatum posteriorus

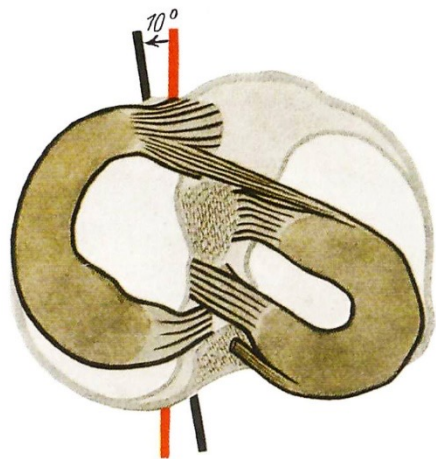
LCL lig. collaterale laterale
LCM lig. collaterale mediale

Térdízület - meniscusok

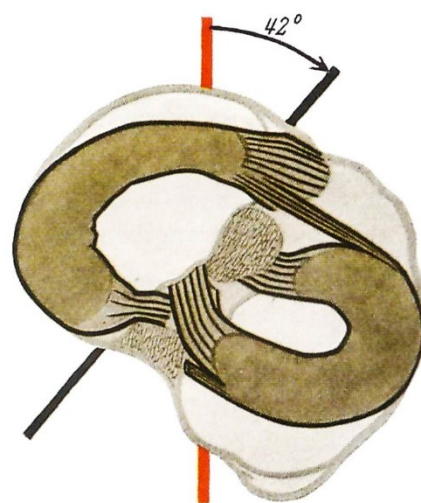
Sobotta



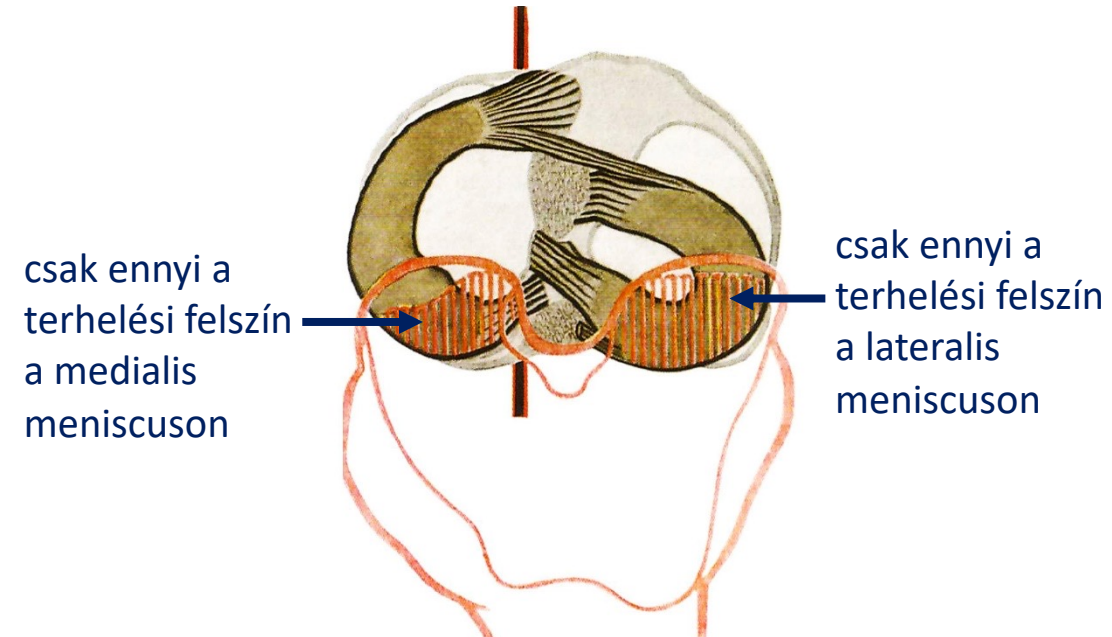
- mozgékony teherviselő struktúrák
- minden ízületi helyzetben megszüntetik az inkongruenciát
- femorotibialis érintkezés felszíne (medialisan a meniscus rögzítetteb helyzetéből adódóan állandóbb)



90°-ban hajlítva, berotálva

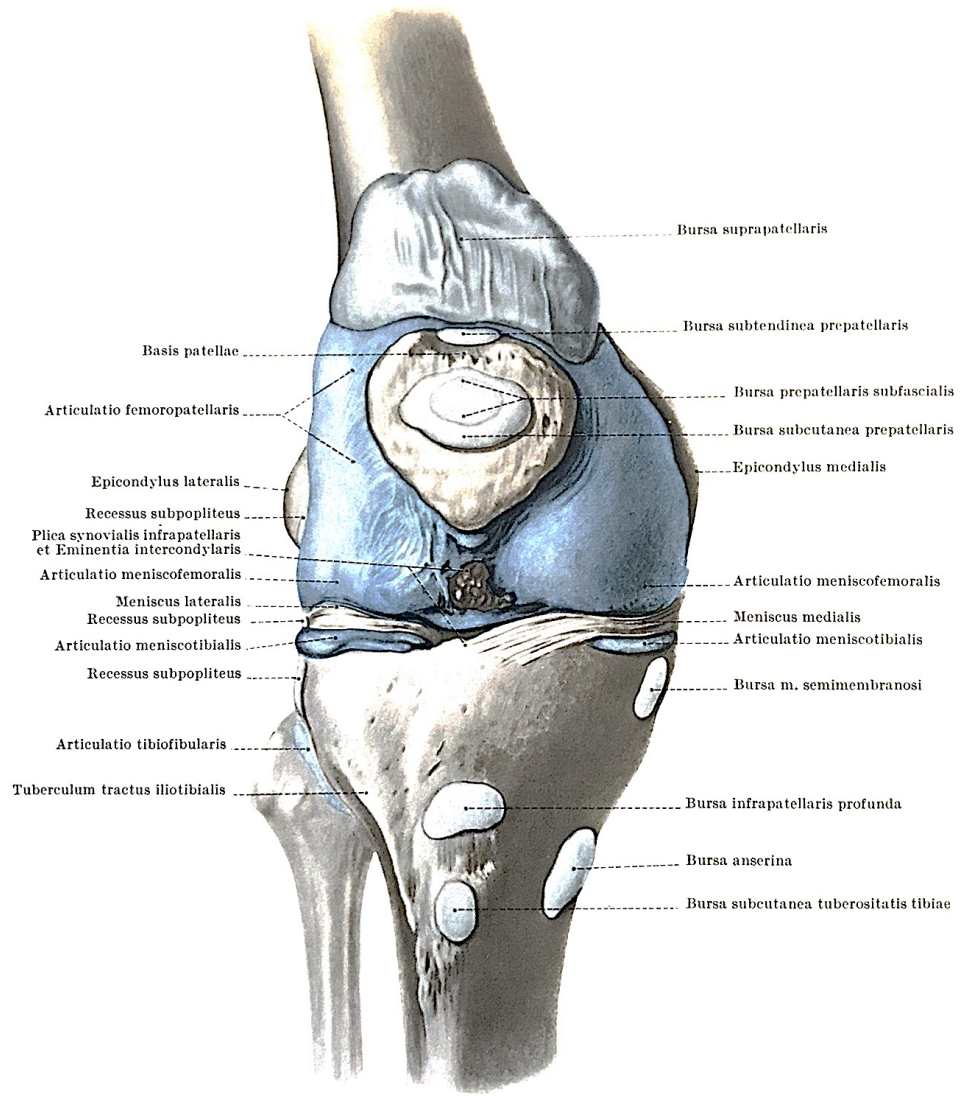
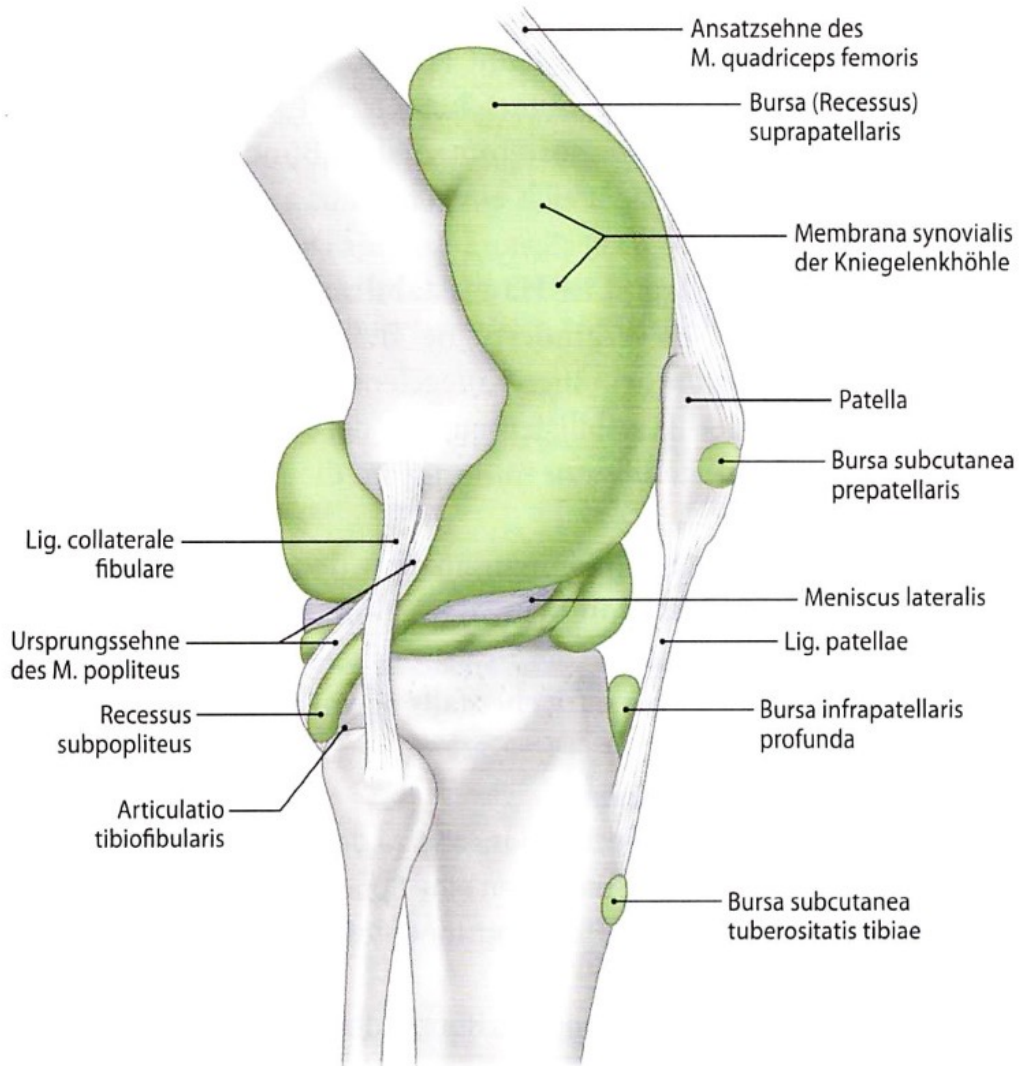


90°-ban hajlítva, kirotálva

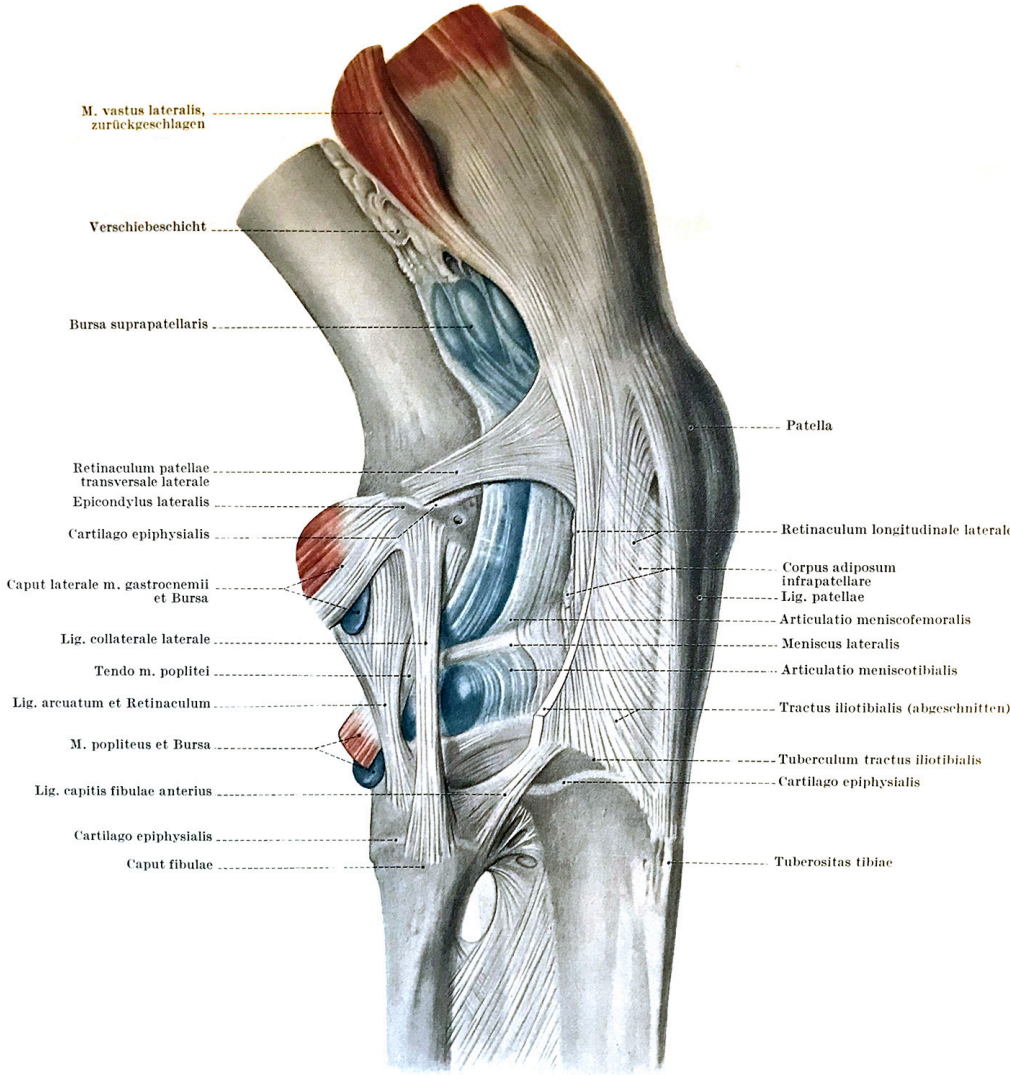
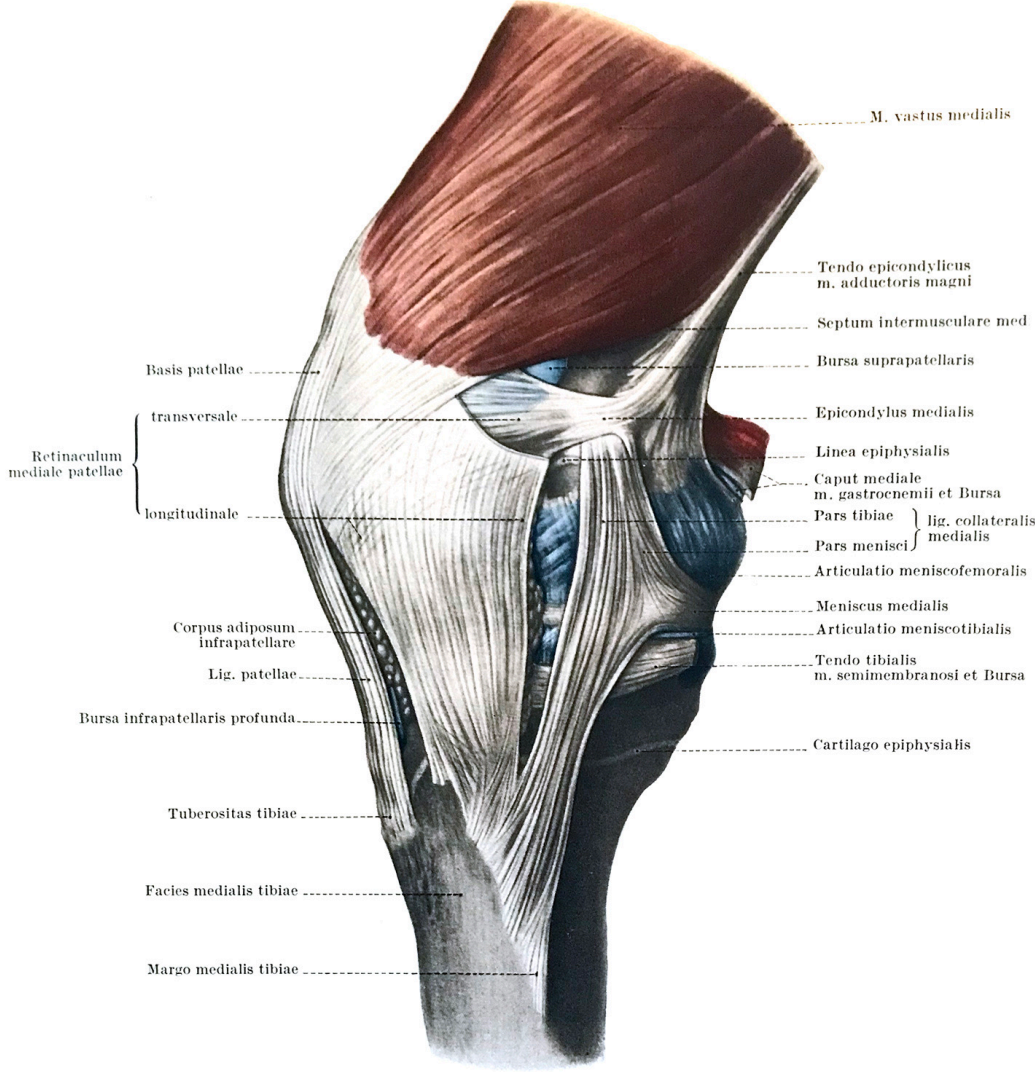


90°-ban hajlítva


Térdízület - tok, recessusok, bursák



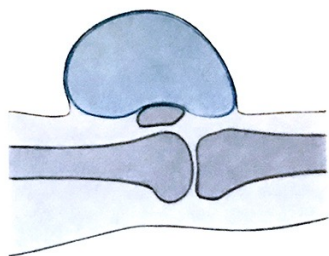
Térdízület - tok, recessusok, bursák



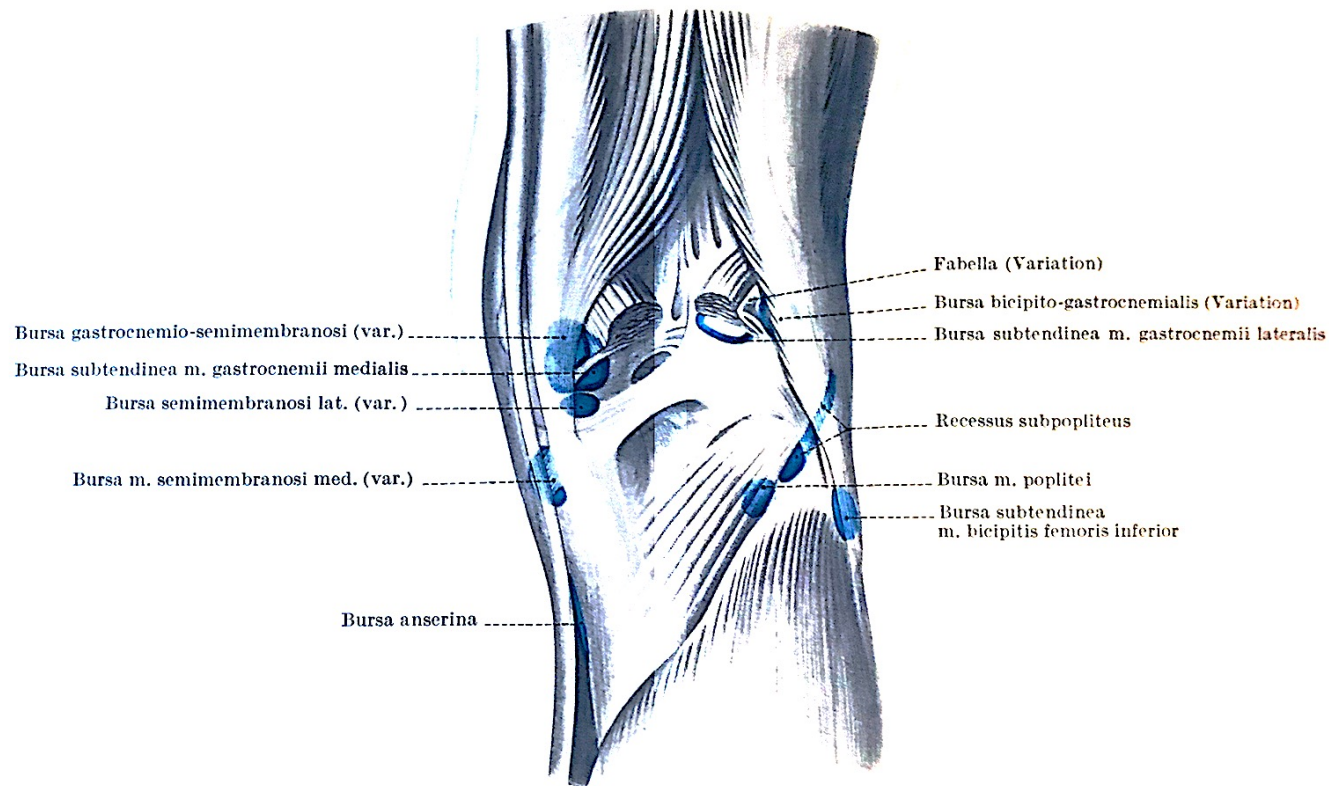
Térdízület - tok, recessusok, bursák



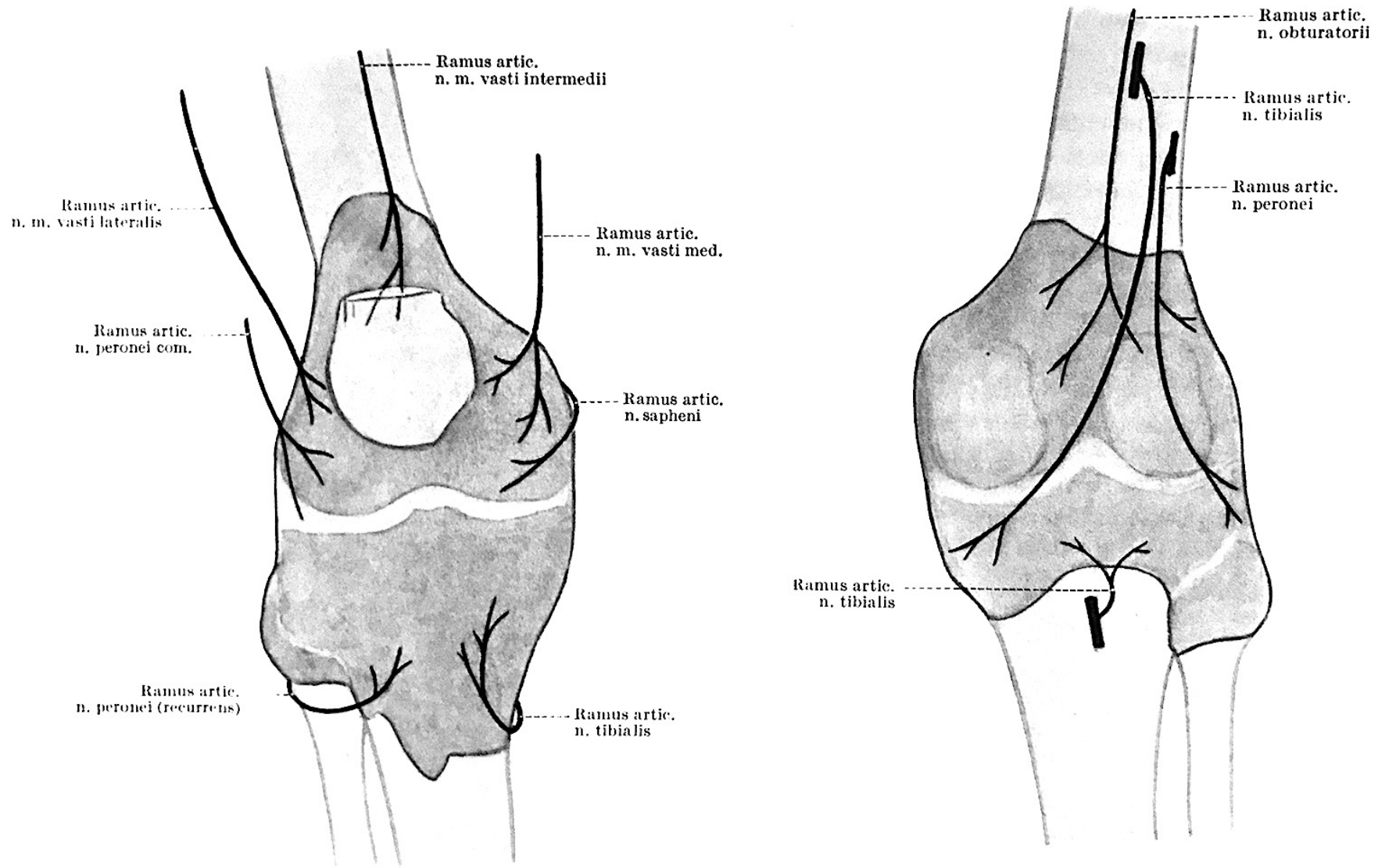
A bursa suprapatellarisban is megjelenik a folyadékgyülem, mivel az tkp. a térdízület üregének legnagyobb recessusa. A patella ballotálható.



A prepatellaris bursa folyadékgyüleme nem emeli meg a patellát.

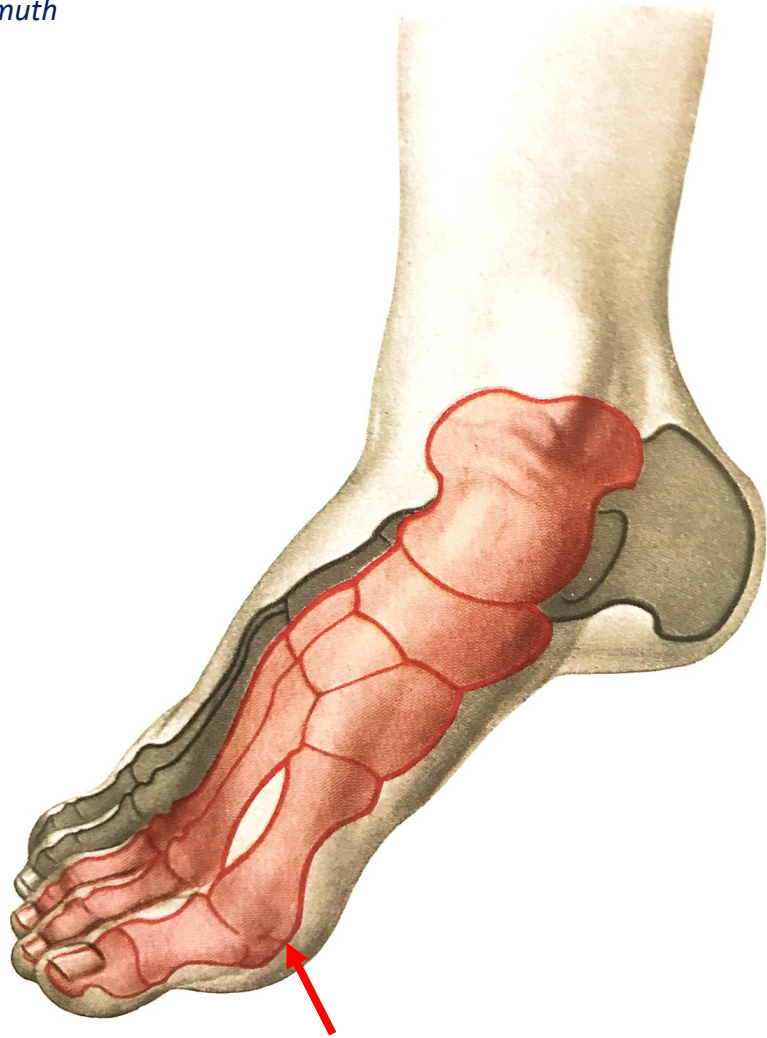

Térdízület - beidegzés



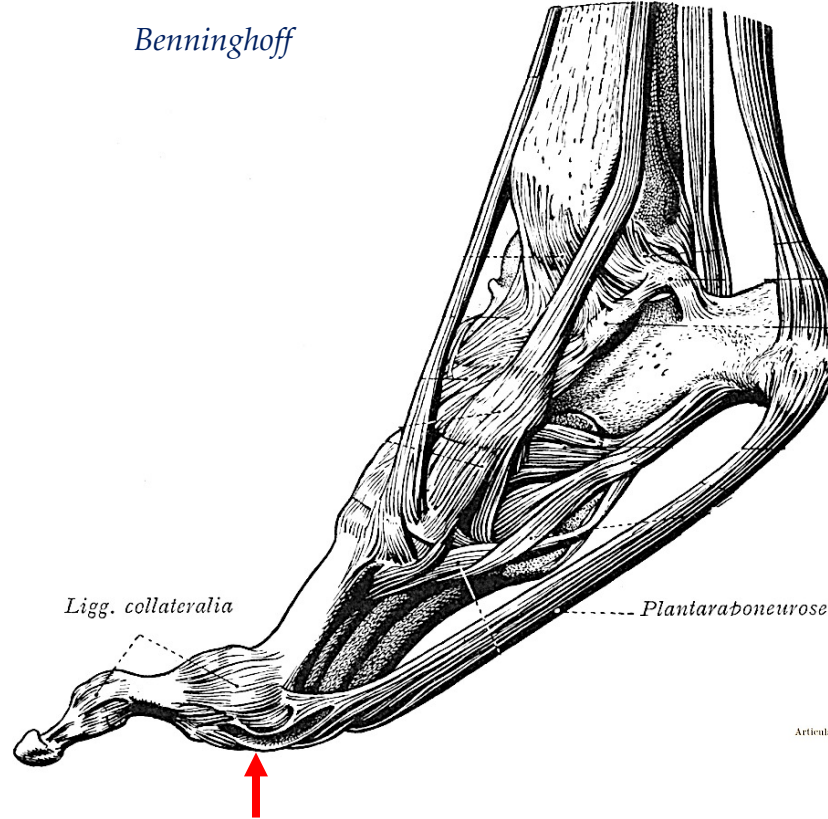
A láb primer arthrosis szempontjából releváns ízülete: MTP I

Lanz&Wachsmuth

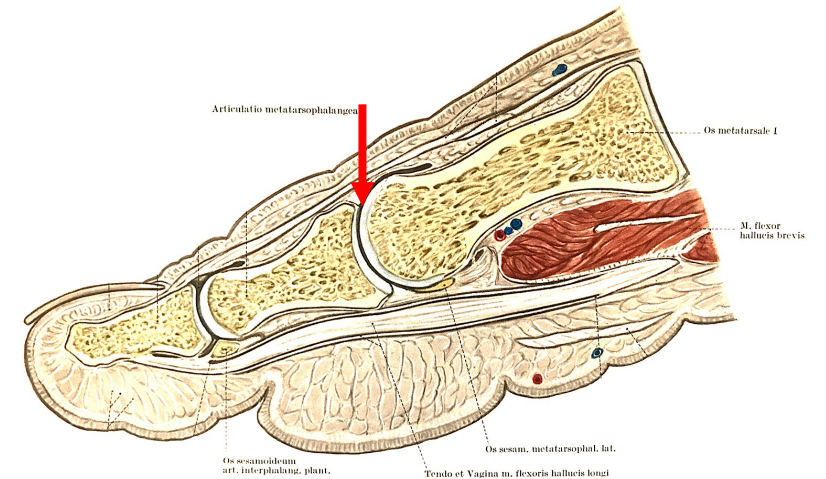


articulatio metatarsophalangea prima = MTP I

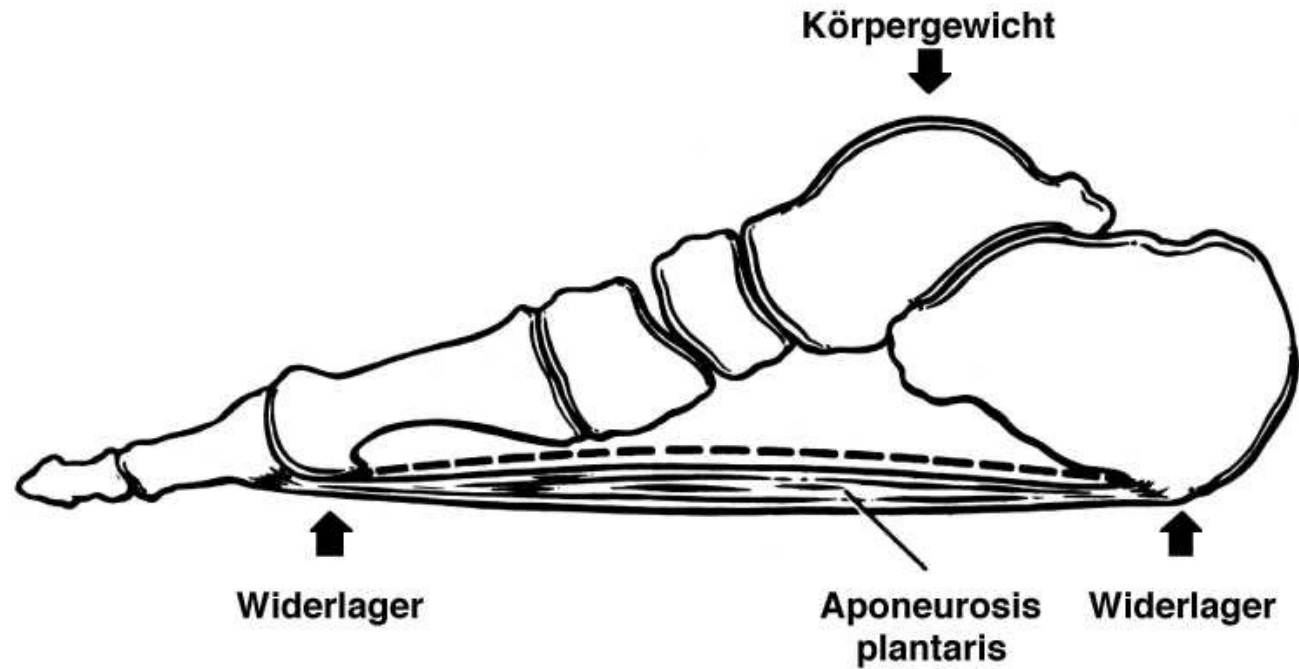
Benninghoff



- oldalszalagok
- dorsalis aponeurosis
- lig. planatare
- sesam csontok



A láb primer arthrosis szempontjából releváns ízülete: MTP I

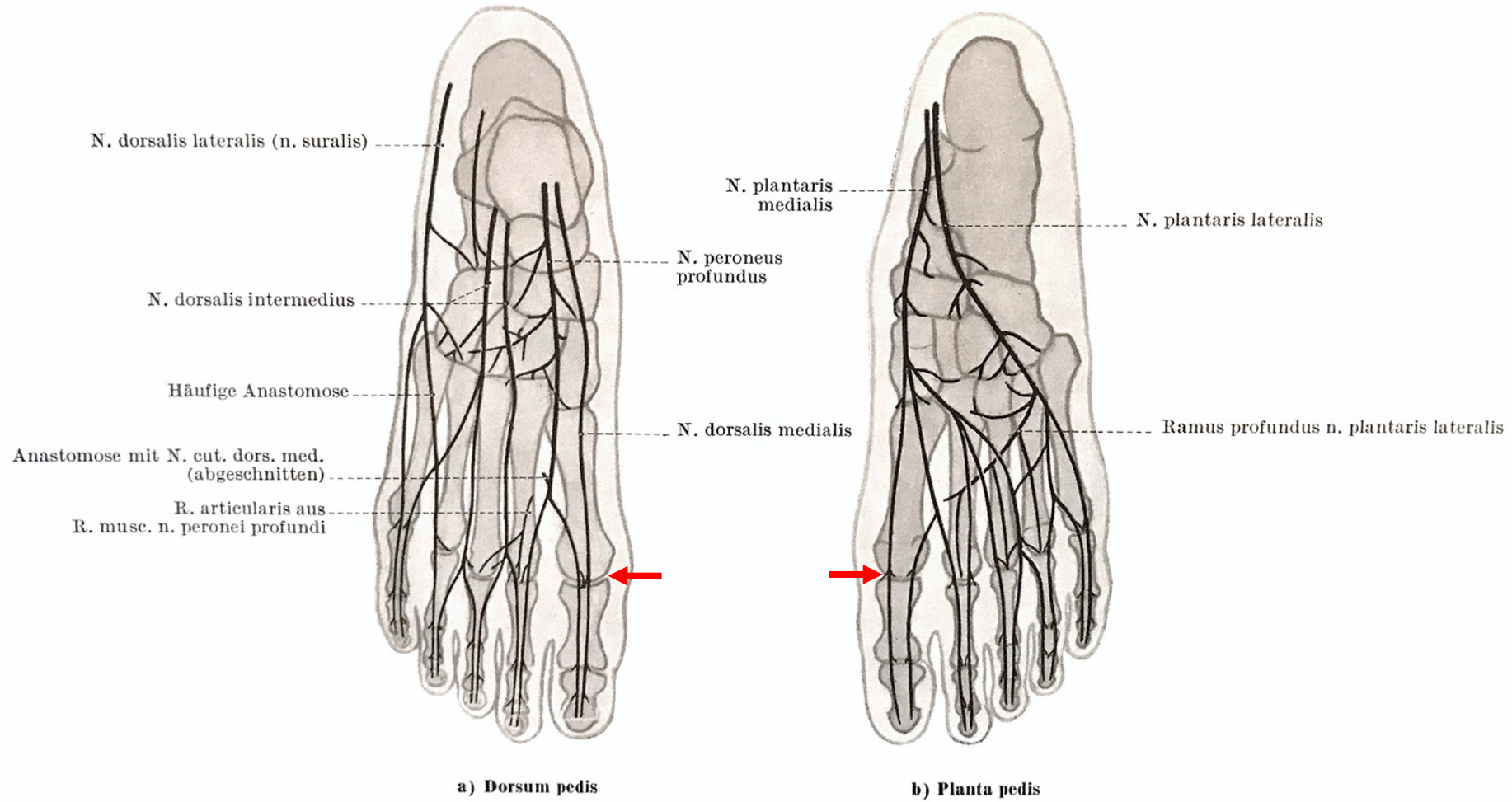


www.footbalance.de

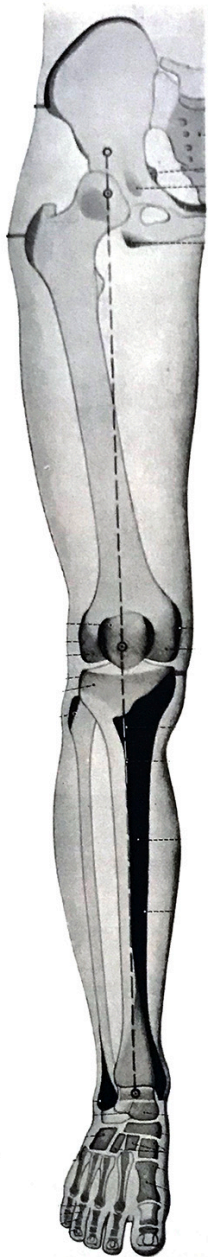
Abb. 5: Spannung des Längsgewölbes durch die Aponeurosis plantaris.

(mod. n. Schepsis AA et al.: Plantar fasciitis. Etiology, treatment, surgical results and review of the literature. Clin. Orthop. 266, 185-96, 1991)

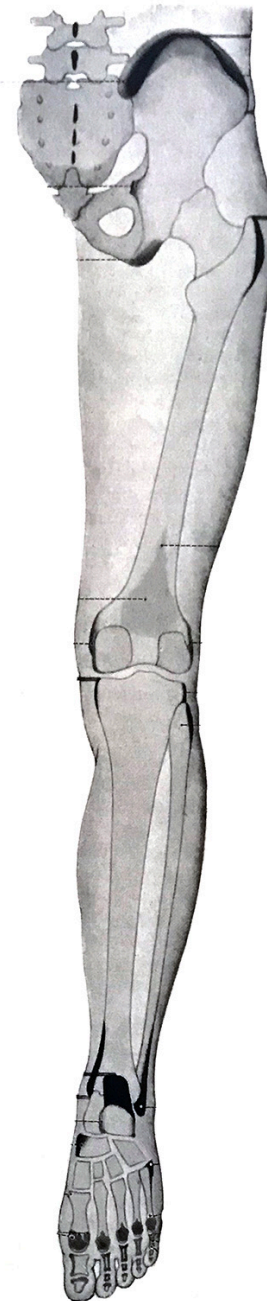
MTP I-es ízület - beidegzés



Tapintható csontos képletek az alsó végtagon



fekete: alkattól függően látható, de tapintható
szürke: nem látható, de tapintható
üres kontúrral: nem látható és nem tapintható



Forrásmunkák

1. Sobotta: Az ember anatómiájának atlasza (1-2. kötet) - Medicina Könyvkiadó Zrt., Budapest, 2007
2. Benninghoff: Lehrbuch der Anatomie des Menschen - J.F. Lehmanns Verlag, 1942
3. Braus: Anatomie des Menschen (Band I) - Verlag von Julius Springer, Berlin, 1929
4. Rohen - Yokochi: Anatomie des Menschen - Photographischer Atlas der systematischen und topographischen Anatomie (Band I-II.) - F.K. Schattauer Verlag, Stuttgart, 1983
5. Faller: Anatomie in Stichworten - Ein Arbeitsbuch für Medizinstudente und praktische Ärzte - Ferdinand Enke Verlag, 1980
7. Lanz - Wachsmuth: Praktische Anatomie (Erster Band/Dritter Teil - Arm) - Verlag von Julius Springer, Berlin, 1935
8. Lanz - Wachsmuth: Praktische Anatomie (Erster Band/Vierter Teil - Bein und Statik) - Springer Verlag, 1972
9. Baksa et al.: Gross Anatomy of the Human Hand (in: P.V. Balint, P. Mandl (eds.) Ultrasonography of the hand in Rheumatology), Springer Nature, 2018
10. Pernkopf Anatomie - Urban&Schwarzenberg, 1991
11. Gray's Anatomy - Thirtieth edition, Longmans , Green and Co, 1949