Nyaki gerinc eredetű krónikus fájdalom típusai, differenciál diagnosztika, therapia

Áfra Judit
Országos Mentalis, Idegsebészeti és Ideggyógyászati Intézet
ambulancia

Előfordulás

Pont-prevalencia (egy adott időszakban a lakosság hány %-a érintett)

6-22% - teljes lakosság
38% - 65 éven felüli lakosság

Életettartam prevalencia (azok száma, akik életük során valamikor érintettek)

14-71%

Nő > Férfi

Fejer et al 2005 – systematic critical review of 56 articles

Years Lived with Disability

	YLD Rank		No. of YLDs (in Thousands)	
Diseases and Injuries	**1990**	**2010**	**1990**	**2010**
Low back pain	1 (1-3)	1 (1-3)	2538.00 (1771.4-3427.2)	3180.60 (2179.5-4318.6)
Major depressive disorder	2 (1-5)	2 (1-4)	2142.50 (1525.2-2843.7)	3048.90 (2151.3-4122.3)
Other musculoskeletal disorders	3 (1-4)	3 (2-4)	2024.40 (1664.7-2311.9)	2602.50 (2138.0-2986.8)
Neck pain	4 (2-6)	4 (2-6)	1652.70 (1151.0-2296.4)	2134.40 (1482.6-2934.4)
Anxiety disorders	5 (2-6)	5 (3-6)	1541.00 (1078.5-2172.8)	1866.10 (1310.2-2569.3)

US Burden of Disease Collaborators JAMA 2017

A fájdalom megoszlása

30%

10%

60%

Az akut fájdalom kb. 10%-a válik krónikussá, 5%-ban okoz súlyos korlátozottságot.

Nyaki fájdalmat (is) okozó betegségek

- Nyaki merevség
- Porckorongsérv
- Spondylosis
- Vállízület betegségei
- TOS
- Tumorok

Elsősorban kisugárzó fájdalmat okoz:

- Occipitalis neuralgia
- Perifériás idegcompressiok, Parsonage-Turner sy.

Vizsgálómódszerek

- Pontos anamnesis
- Fizikális vizsgálat
- Rtg / funkcionális rtg
- Ct
- MRI
- Elektrofiziológia:
    - ENG
    - EMG
    - idegUH
    - Motoros kiváltott válasz
    - Somatosensoros kiváltott válasz

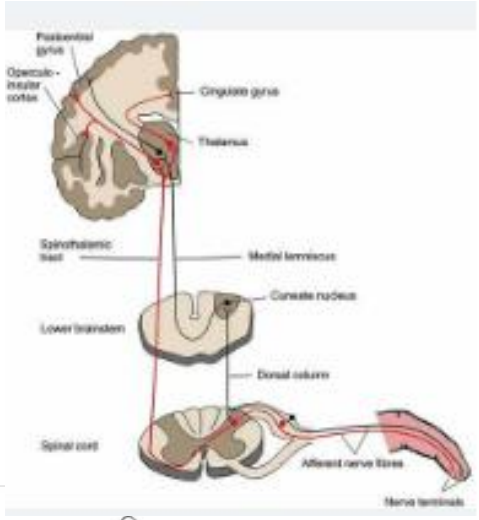

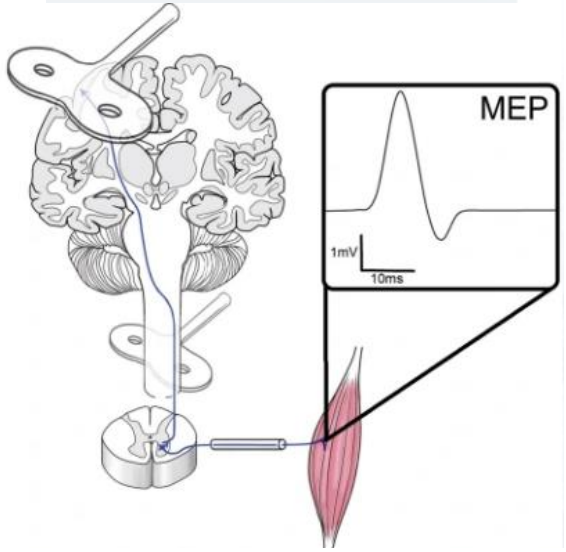

Nyaki merevség

A fájdalom egyik leggyakoribb oka

Kialakulása:

- vállövet terhelő foglalkozások (fodrász, kozmetikus, számítógéppel dolgozók)
- depresszió, szorongás
- tartós túlterhelés
- huzat, tartós hideghatás

Jellemzők:

- fájdalom → mozgás beszűkülése (főként oldalra fordítás)
- spasztikus izomzat, sokszor csomókkal
- gyakran jelentkezik reggel, felkelés után

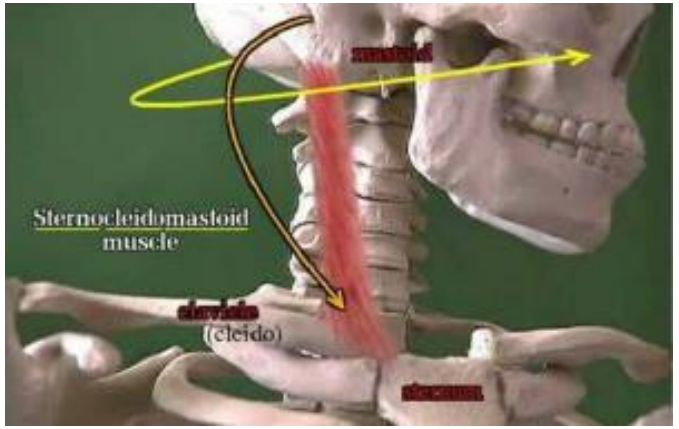

Torticollis

Dystonia : a harántcsíkolt izmok folyamatos, akaratlan összehúzódása

Leggyakoribb focalis dystonia a torticollis (SCM, m. trapezius, m. splenius capitis)

Tünetei:

- a fej oldalra, előre vagy hátra billen
- fájdalom

Kezelése: botulinum toxin (izomműködés 70%-ban, fájdalom 90%-ban csökken)

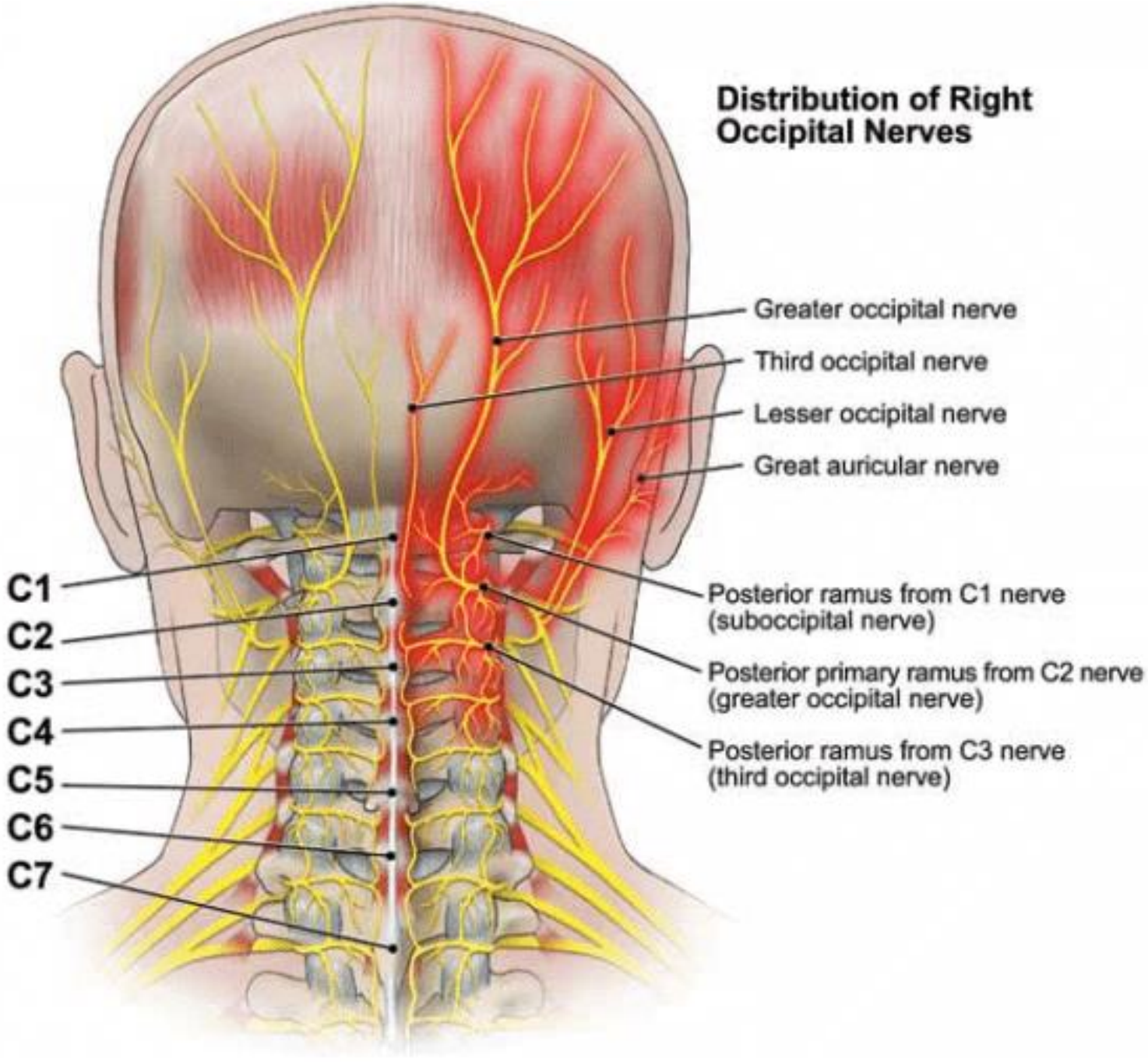
Distribution of Right Occipital Nerves
Greater occipital nerve
Third occipital nerve
Lesser occipital nerve
Great auricular nerve
C1
C2
C3
C4
C5
C6
C7
Posterior ramus from C1 nerve (suboccipital nerve)
Posterior primary ramus from C2 nerve (greater occipital nerve)
Posterior ramus from C3 nerve (third occipital nerve)

64 éves nő

Anamnesis: migrén aura nélkül

Fejfájás: 2 hónapja
kezdetben bal, később mko. tarkó felől a fejtető felé sugárzó hasító fájdalom, kísérőtünet nélkül

Kezelés: 3-4 óránként vesz be Algoflexet vagy Quarelint

Vizsgálat: n. occipitalis major kilépési pontja mko. kifejezetten nyomásérzékeny

Koponya CT: negatív

Kezelés: bal majd egy hét múlva jobb oldalon Diprophos-Lidocain infiltratio - panaszmentes

Occipitalis neuralgia 13.4

A. Egy vagy kétoldali fájdalom, ami megfelel a B-D kritériumoknak

B. Legalább kettő igaz az alábbiakból:
   1. néhány másodperctől percekig tartó visszatérő fájdalom
   2. erős
   3. nyilalló, szúró, éles

C. Mindkettő jellemző:
   1. a fejbőr és a haj érintése allodyniat és/vagy dysaesthesiat provokál
   2. egyik vagy mindkettő igaz:
      a) az érintett ideg ellátási területének megfelelően érzékenység
      b) a n. occipitalis major kilépési pontján a fájdalom provokálható

D. Lokális anaeshteticum átmenetileg csökkenti a fájdalmat

E. Más ICHD-III diagnózis nem állítható fel

39 éves nő

Anamnesis: mammacc. miatti műtét, chemo+irradiatio
4 évvel később mplex ossealis és májmet.

Fejfájás: 1,5 éve migrén aura nélkül – sumatriptan bevált
2 hónapja új fejfájás: csak jobb oldalon a tarkó felől fejtető felé sugárzó éles fájdalom

Vizsgálat: n. occipitalis major kilépési pontja jobb oldalon nyomásérzékeny

Képalkotó: 1 éve koponya MR negatív
6 hónapja nyaki gerinc rtg met. szempontjából negatív

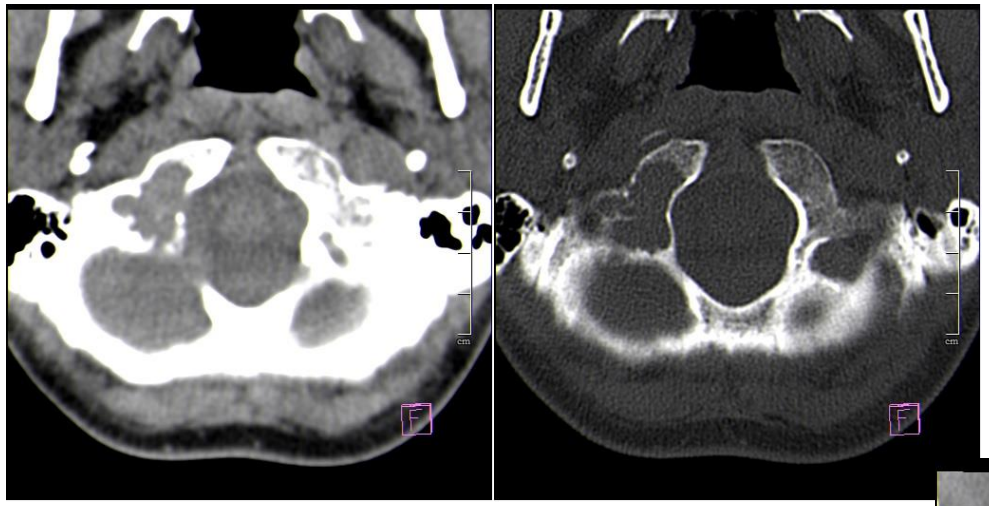
F
F

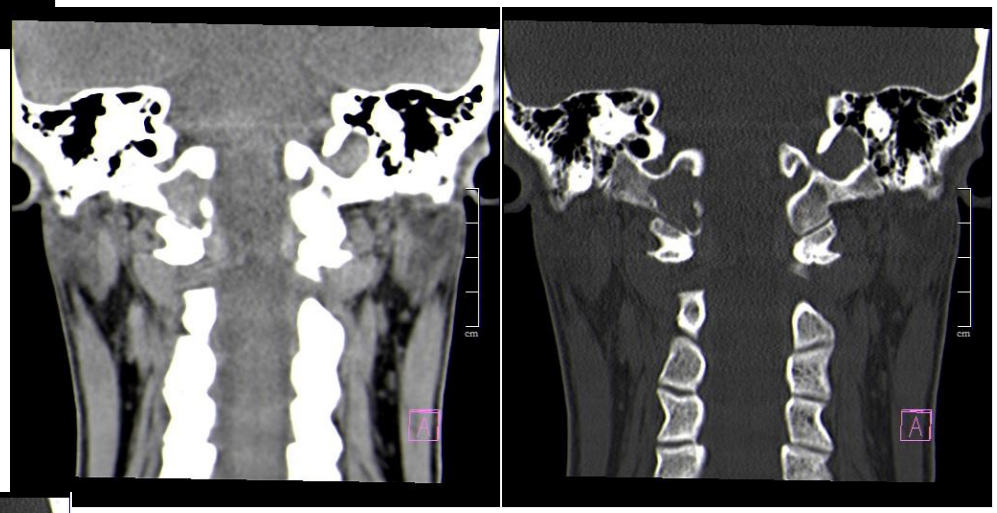
A
A

L
L

Occipitalis neuralgia – kezelés lépései

1. A beteg felvilágosítása
2. Kúraszerűen NSAID per os, lokálisan hűtés és NSAID gél
3. Diprophos-Lidocain infiltratio a n. occipitalis major kilépési pontjának megfelelően
4. Carbamazepin, amitryptilin/clomipramin, gabapentin, pregabalin – mint trigeminus nerualgiában
5. decompressio (képerősítő kontroll mellett fiz. só volumen adás a n. occipitalis major köré)
6. C 1-3 gyöki/kisízületi blokád
7. C 1-3 radiofrekvenciás thermocoagulatio
8. nervus occipitalis major és minor stimuláció

Nyaki torna, masszázs – amint a fájdalom engedi

62 éves férfi

Kezelés: Ananafranil, Teperin, Tegretol, Gordius – mellékhatás miatt nem tudta szedni

akupunktura, TENS – hatástalan

Diprophos – 4x, először 2 hétig panaszmentes, utoljára már csak 1-2 napig

CI-II, II-III kisízületi medialis branch blokád (Depo-Medrol és Bupivacain) és jobb oldali suboccipitalis infiltratio (Bupivacain és 0,9% NaCl)
típusos fájdalom provokálható volt, hatás: 1-2 nap

C II, III kisízületi medialis branch RFT
típusos fájdalom provokálható volt, hatás: 1-2 nap

AnkerStim lead beültetés

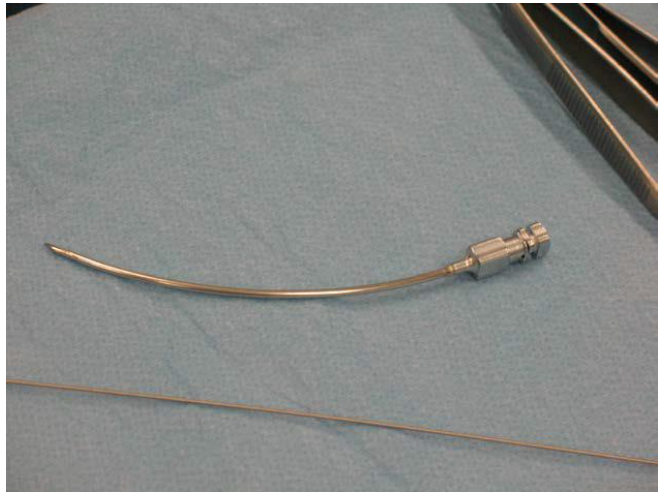

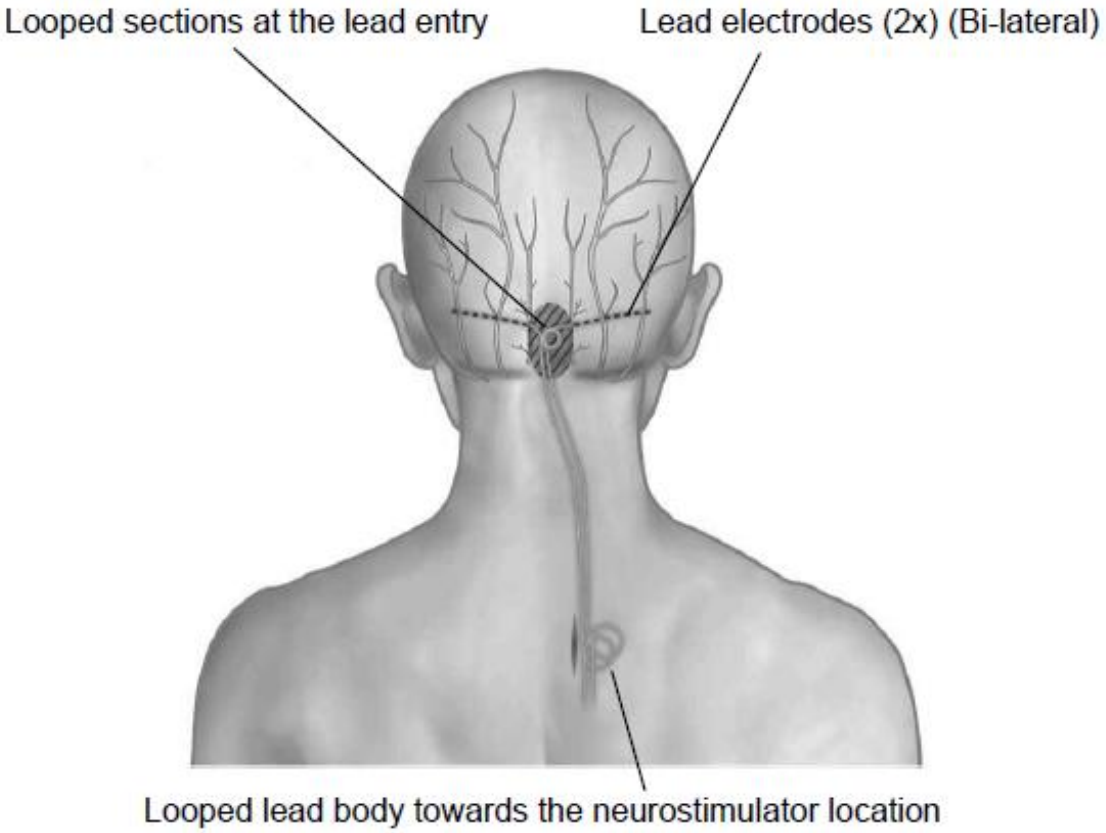

Medtronic Training 2017 szeptember

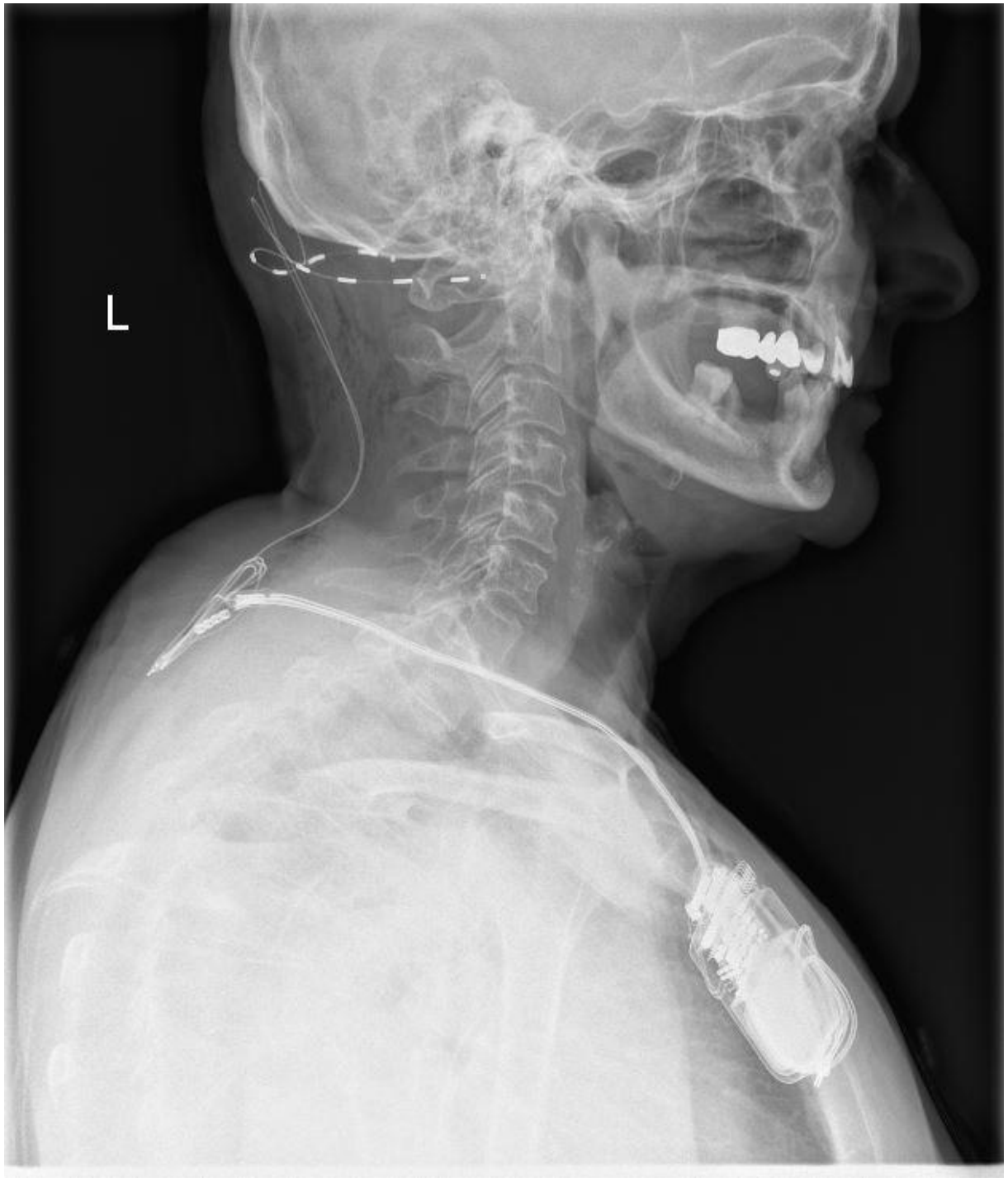
L

Porckorongsérv tünetei

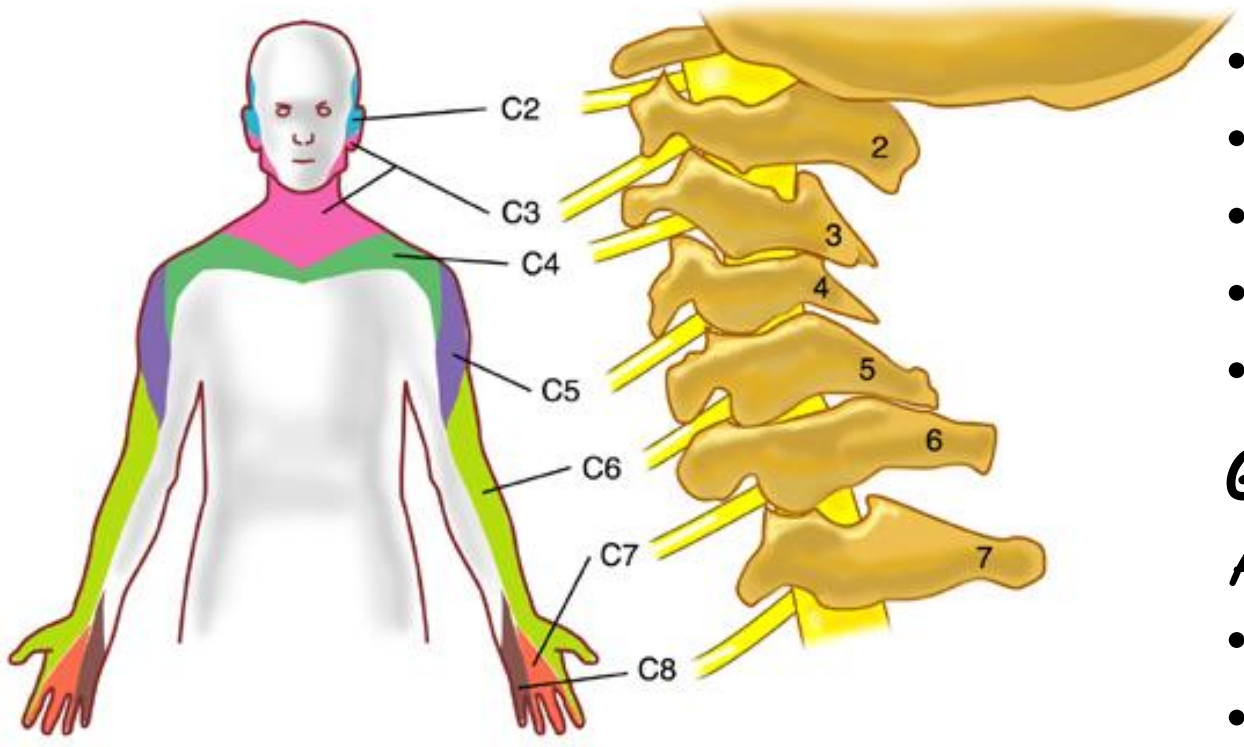

Az érintett gyök/gyökök funkciózavara:

- kisugárzó fájdalom
- érzészavar
- gyengeség
- izomatrophia
- reflexkiesés/renyheség

Gerincvelő funkciózavara:

A laesiotól distalisan

- pyramistünetek
- Paresis
- Fokozott izomtónus
- Érzészavar
- Autonom zavar

Porckorong-degeneráció fázisai

- Protrusio
- Prolapsus
- Extrusio
- Sequestratio

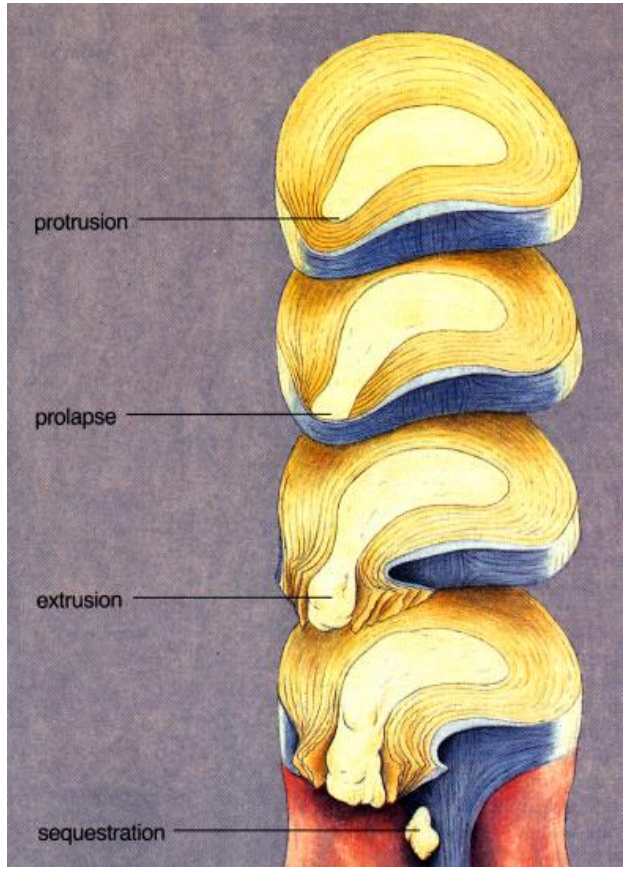

Prof. Banczerowski szívességéből

Nyaki porckorongsérv

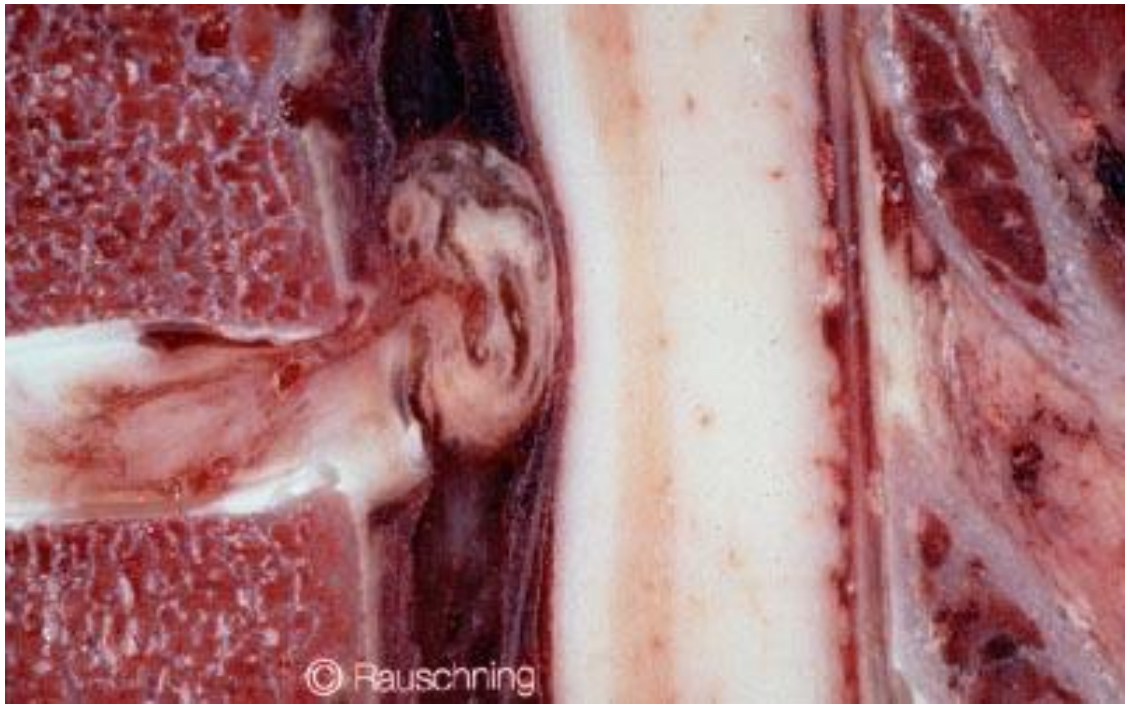

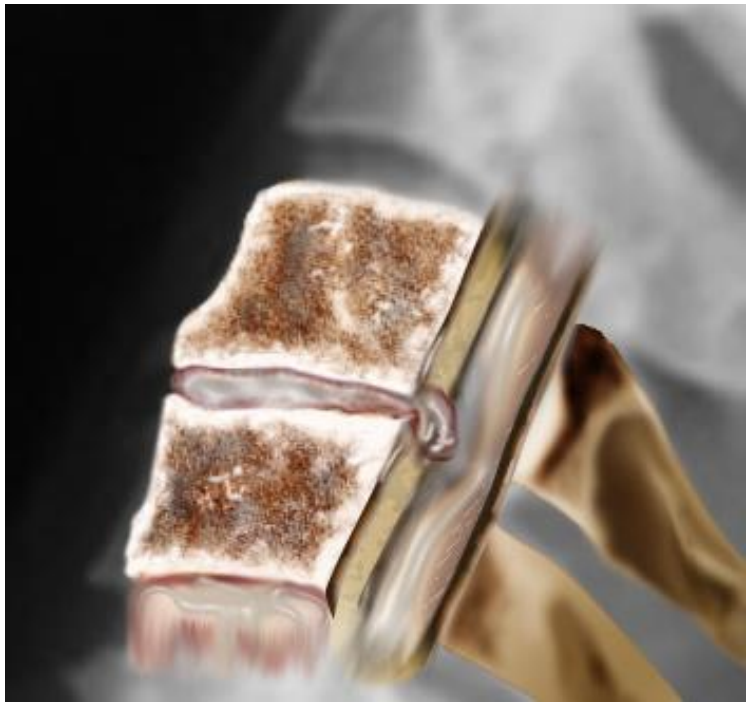

Prof. Banczerowski szívességéből

Nyaki porckorongsérv

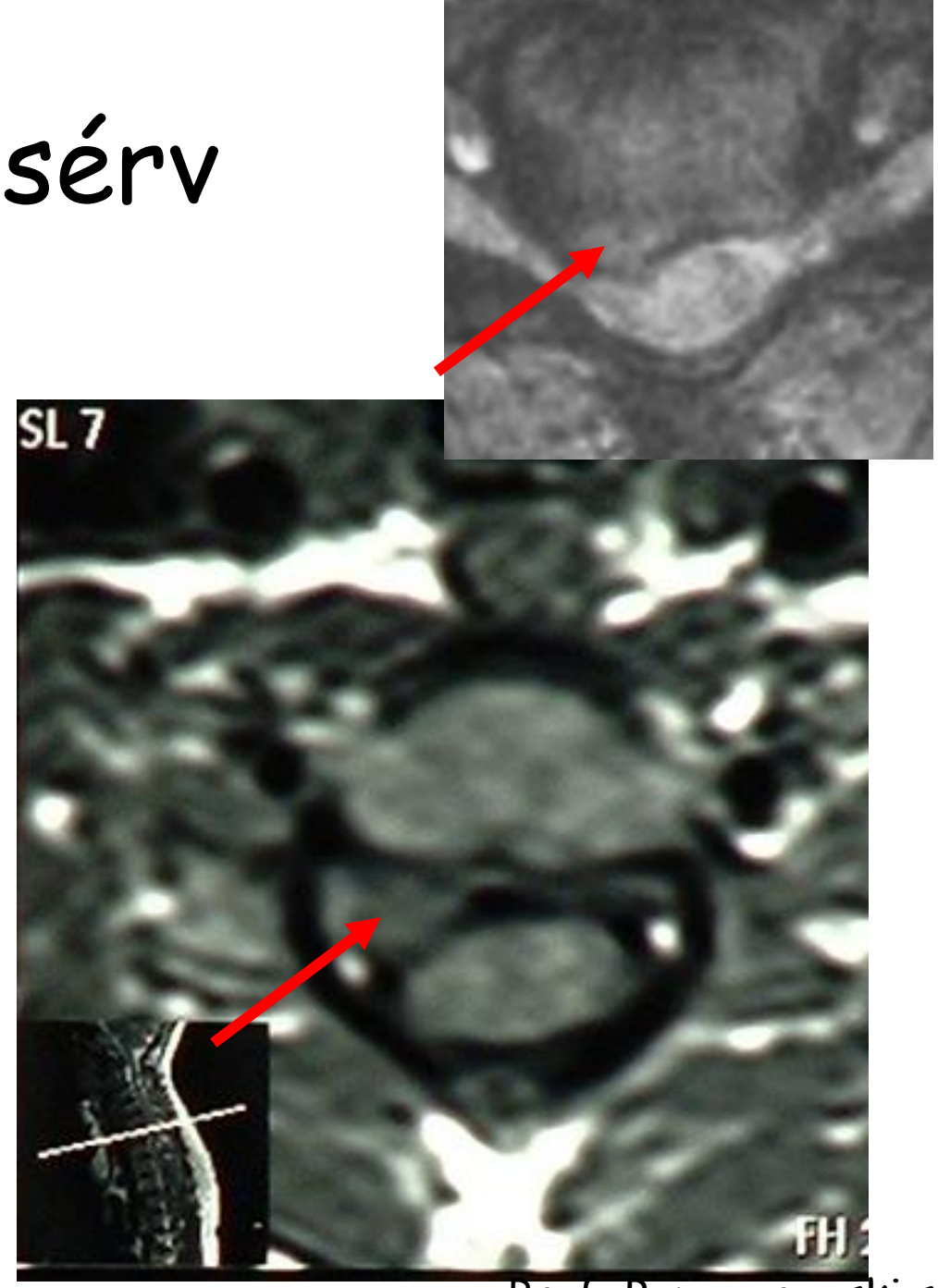

Prof. Banczerowski szívességéből

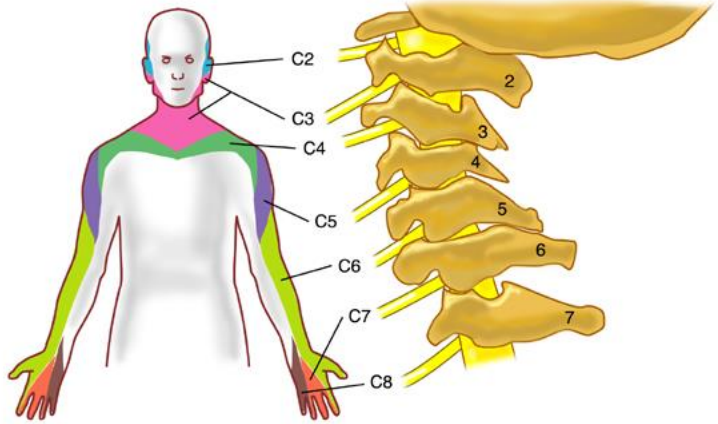

- ***C IV-V porckorongsérv - C5 gyök:***
  - fájdalom: a vállon keresztül a felkar külső-felső harmadába sugárzik
  - C5 dermatomában érzészavar
  - biceps reflex renyhesége vagy hiánya
  - m. deltoideus paresise, hypotrophiája.

- ***C V-VI porckorongsérv - C6 gyök:***
  - fájdalom a felső végtag mellső-külső felszínén a thenarba, hüvelykujjba sugározhat
  - C6 dermatomában érzészavar
  - biceps és radius reflex renyhesége vagy hiánya
  - m. biceps brachii paresise, hypotrophiája.

Prof. Banczerowski szívességéből

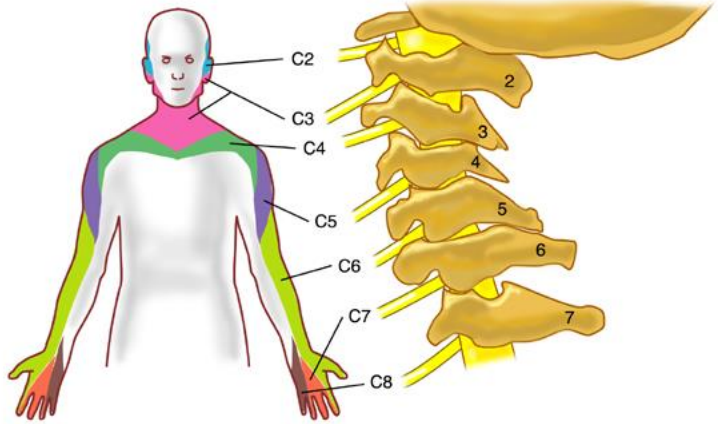

- ***C VI-VII porckorongsérv - C7 gyök:***
  - fájdalom az alkar mellső, középső felszínén jelentkezhet
  - C7 dermatomában érzészavar
  - triceps és radius reflex renyhesége vagy hiánya
  - m. triceps brachii és m. extensor carpi radialis gyengesége,
  - m. triceps hypotrophia

- ***C VII-ThI porckorongsérv - C8 gyök:***
  - fájdalom az alkar medialis felszínén a hypothenarba sugározhat
  - C8 dermatomában érzészavar
  - ulna reflex renyhesége, kiskézizmok paresise.

Prof. Banczerowski szívességéből

Nyaki spondylosis

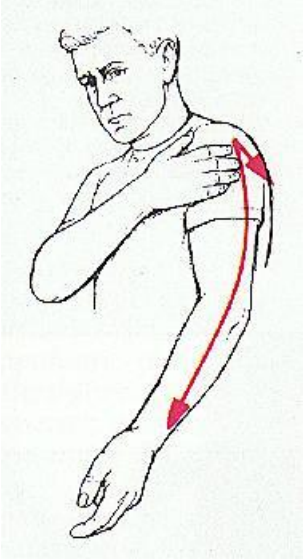

- *Cervicobrachialgia.*
- Több éves, intermittáló nyaki fájdalmak után
- Tünettanilag hasonló: az érintett gyök(ök) dermatomájában hypalgesia, zsibbadás; illetve a mélyreflexek renyhesége, paresis, atrophia
- Fájdalmak oka a gerinccsatorna laterális részének és/vagy a foramenek csontos szűkülete.
- *A folyamat több szegmentumra kiterjedhet, több gyök érintettségét okozhatja, ezért a fájdalom diffúzabb jellegű, mint porckorongsérvnél.*
- A krónikus lefolyás miatt gyakoribb az izomatrophia.

Prof. Banczerowski szívességéből

Nyaki spondylosis

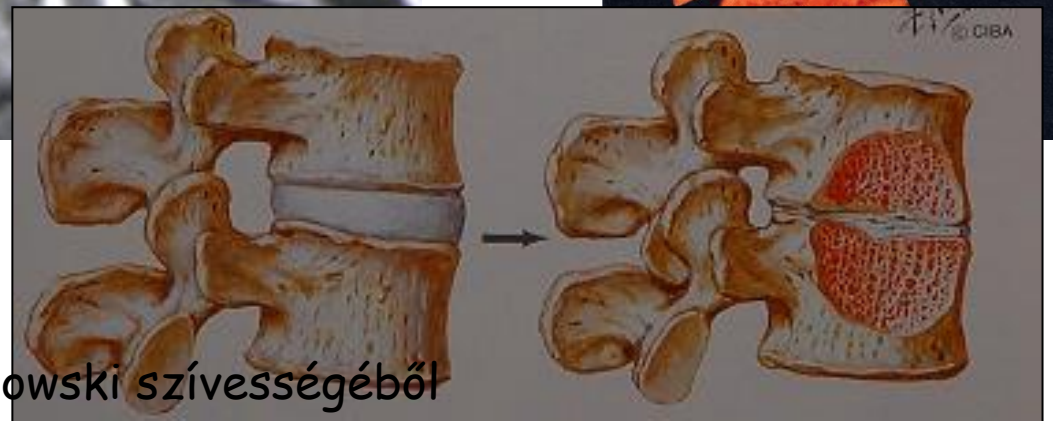

Prof. Banczerowski szívességéből

spondylarthrosis

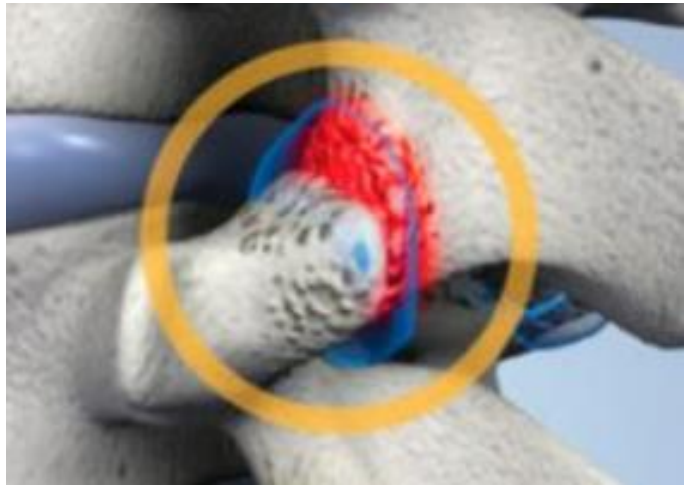

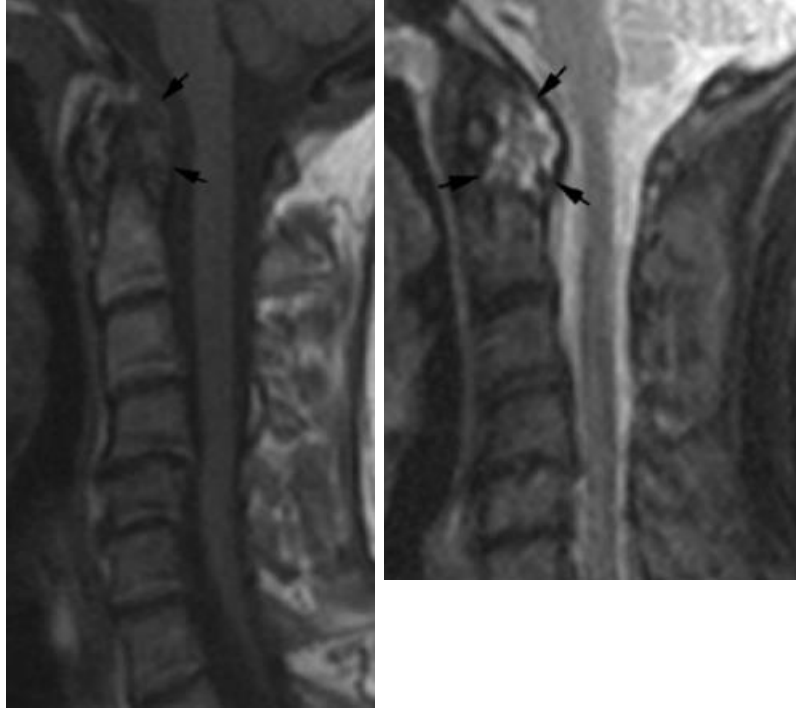

Atlanto-occipitalis spondylarthrosis

Lehet:

- idiopathias
- degeneratív
- posttraumás

Jellemző tünetek:

- Féloldali, fejtető felé sugárzó fájdalom a fej minimális fordítására
- Crepitatio a fej fordításakor
- Fájdamas izomspasmus, beszűkült mozgások (főként fejfordítás)
- Térfoglaló jellegű felrakódás esetén alsó agytörzsi és gerincvelői funkciózavar tünetei

A sebészi kezelés célja

- Az idegelemek kompressziójának megszüntetése, és a gerinc stabilitásának helyreállítása.
- Jelenleg mind a konzervatív, mind a sebészi kezelés csupán a degeneratív folyamatok következményeit képes kezelni.
- **Optimális helyzet teremtése a konzervatív kezeléshez.**

Prof. Banczerowski szívességéből

A plexus brachialist infiltráló Pancoast tumor

- **Pancoast tumor:** tüdőcsúcsból indul ki, a környező struktúrákban terjed: borda, csigolya, plexus brachialis, a.,v, subclavia.

- A beteget gyakran erős vállfájdalommal a reumatológus kezeli.

- Pancoast tumor („superior sulcus tumor): 30-40 Gy neoadjuváns irradiatio után végzett műtét, majd további adjuváns 20-30 Gy adása jelenleg a legcélravezetőbb eljárás (un. „szendvics terápia" – Paulson séma)

Prof. Banczerowski szívességéből

A plexus brachialist infiltráló Pancoast tumor

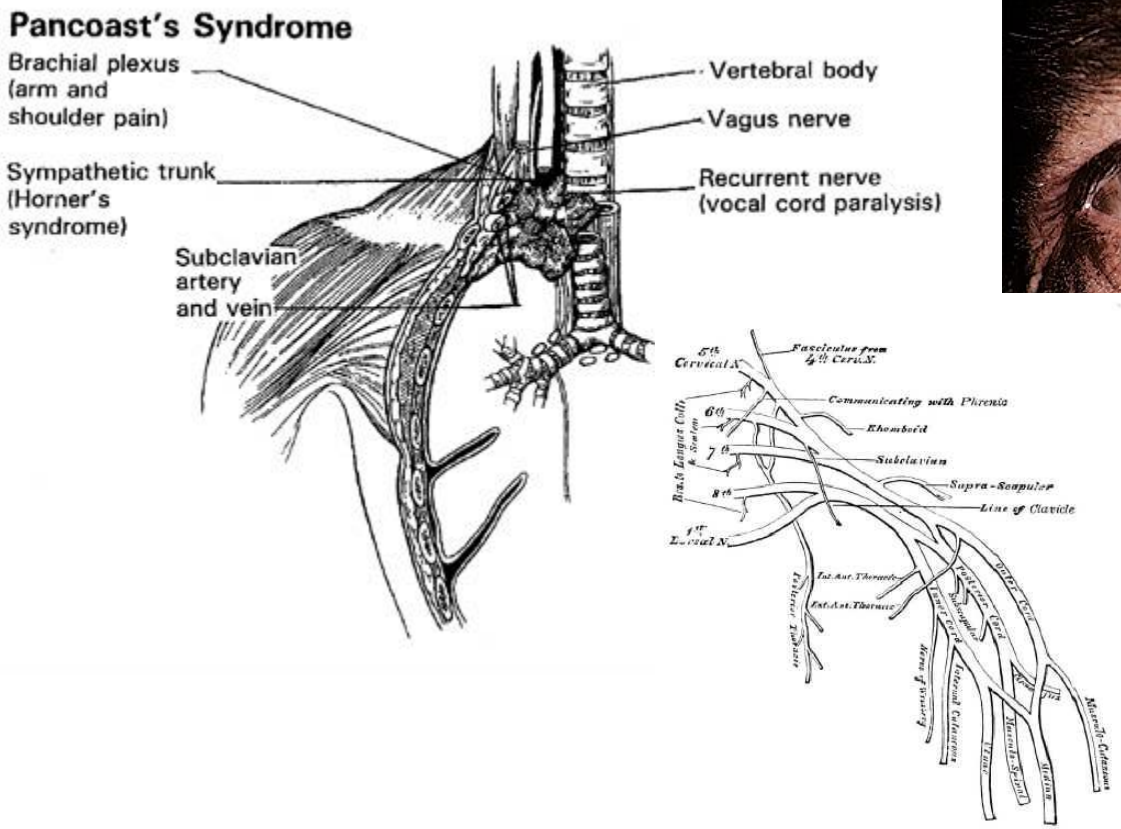

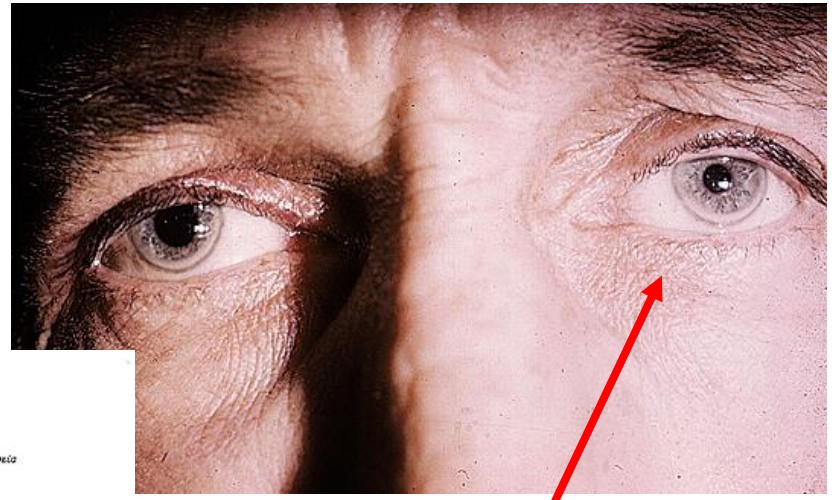

miózis, ptosis, enophtalmus

Prof. Banczerowski szívességéből

A plexus brachialist infiltráló Pancoast tumor

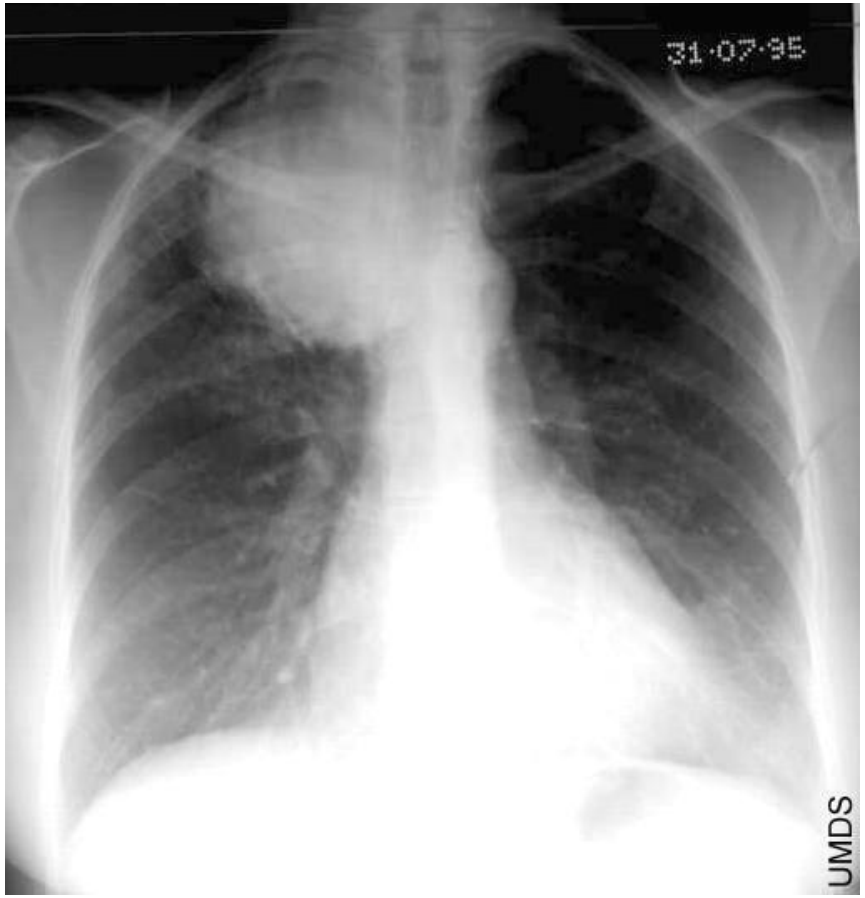

Prof. Banczerowski szívességéből

A plexus brachialist infiltráló Pancoast tumor

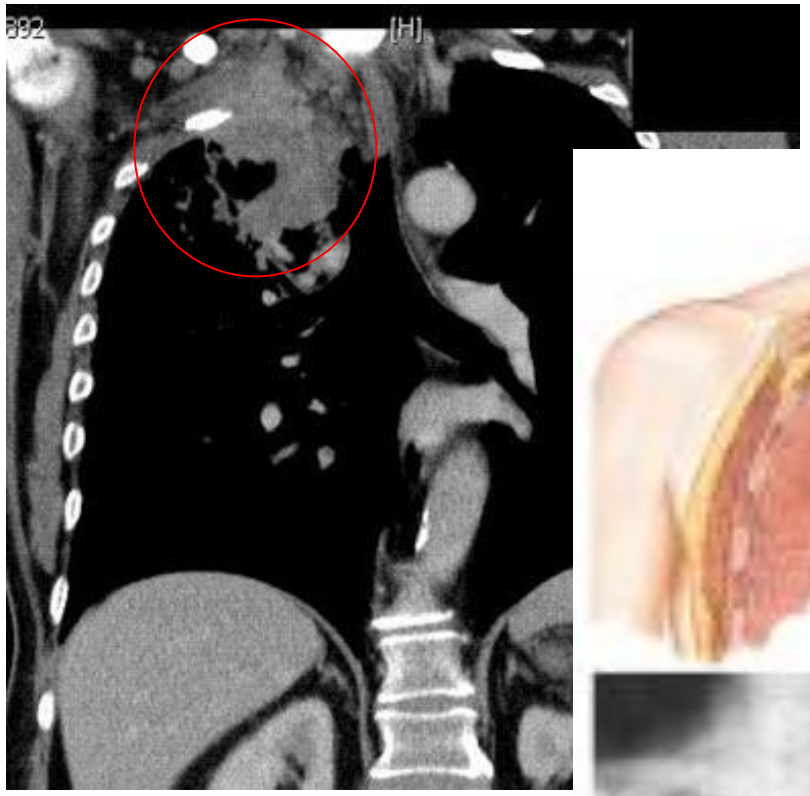

Prof. Banczerowski szívességéből

Gyöki kompressziót okozó spinális tumor

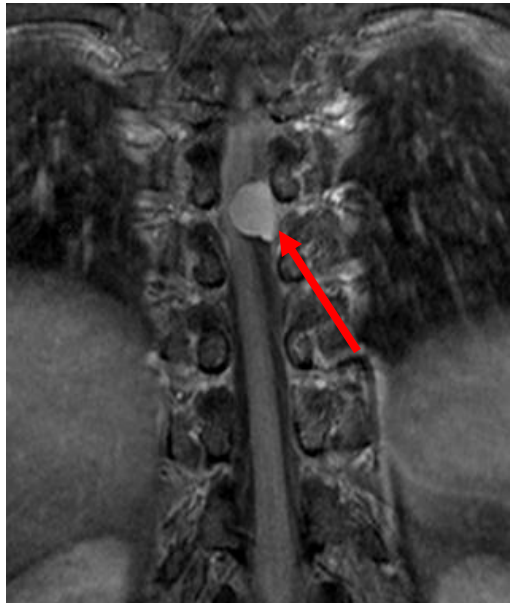

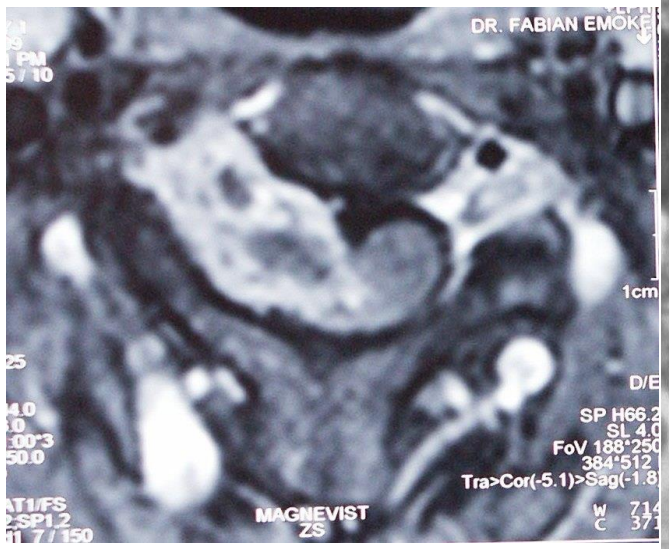

neurinoma

neurofibroma

meningeoma

Prof. Banczerowski szívességéből

Syringomyelia

Congenitalis

- Leggyakoribb oka:
  Arnold Chari malformatio
- Gyakran társul hydrocephalussal
- 25-40 éves kor között kezdődnek a tünetek
- Köhögés/erőkifejtés okozta fejfájás a leggyakoribb panasz

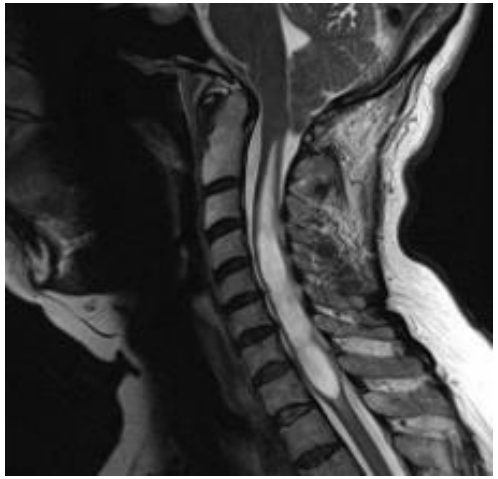

Szerzett:

- Gerincvelő sérülés
- Spinalis tumor
- Arachnoiditis
- Meningitis
- Tehtered cord sy.

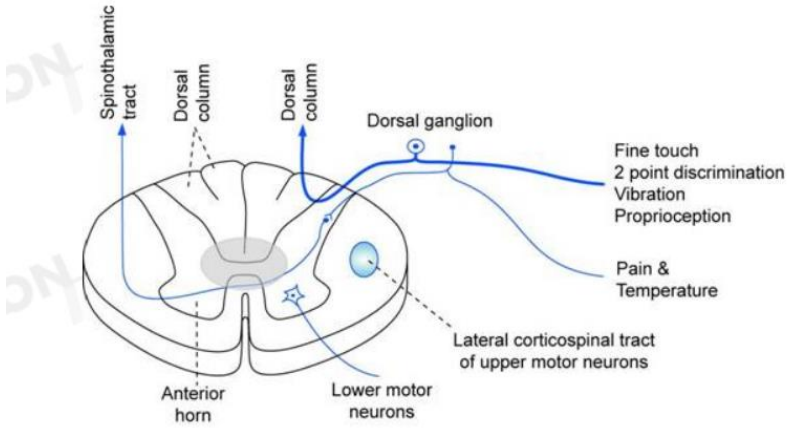

Tünetek:

- Nyaki fájdalom
- Disszociált érzészavar (csak hő, fájdalom, tapintás)
- Perifériás paresis (izomatrophia, areflexia)

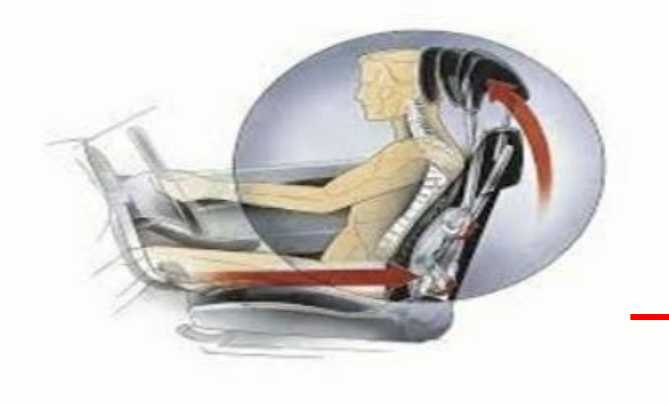

Traumás nyaki gerinc syndroma (ostorcsapás sérülés)

Klinikai tünetek:

- Nyaki fájdalom
- Fejfájás
- Szédülés
- Hányinger, hányás
- Arc/fejbőr zsibbadás
- Kettőslátás, ptosis
- Végtagparesis, zsibbadás

Quebec-i klinikai osztályozás:

0	nincs nyaki fájdalom, nincsenek tünetek
I	nyaki fájdalom, merevség, érzékeny pontok a nyaki égióban, de nincs fizikális jel
II	nyaki fájdalom, merevség, nyomásérzékeny pontok, csökkent mozgástartomány
III	nyaki panaszok, neurológiai deficittünetek, csökkenése vagy hiánya a mély reflexeknek, végtagi zomgyengeség, érzészavar
IV	nyaki panaszok, és csigolyatörés vagy elmozdulás

40 %-ban fennáll a fájdalom a trauma után 15 évvel is

Váll eredetű fájdalmak

- Glenohumeralis arthrosis
- A váll adhesiv capsulitise
- Impingement syndroma
- A váll calcifikáló tendinitise
- Acromioclavicularis arthrosis/arthritis
- Sternoclavicularis arthrosis
- Biceps tendinitis
- Rotátorköpeny szakadás

Közös jellemzők:

- A fájdalom központja a váll – onnan kisugározhat **könyökig!**
- Nyugalomban és éjszaka is jelentkezik
- Mozgatásra fokozódik
- A vállízület mozgása beszűkült lehet

Thoracic outlet syndrome (TOS)

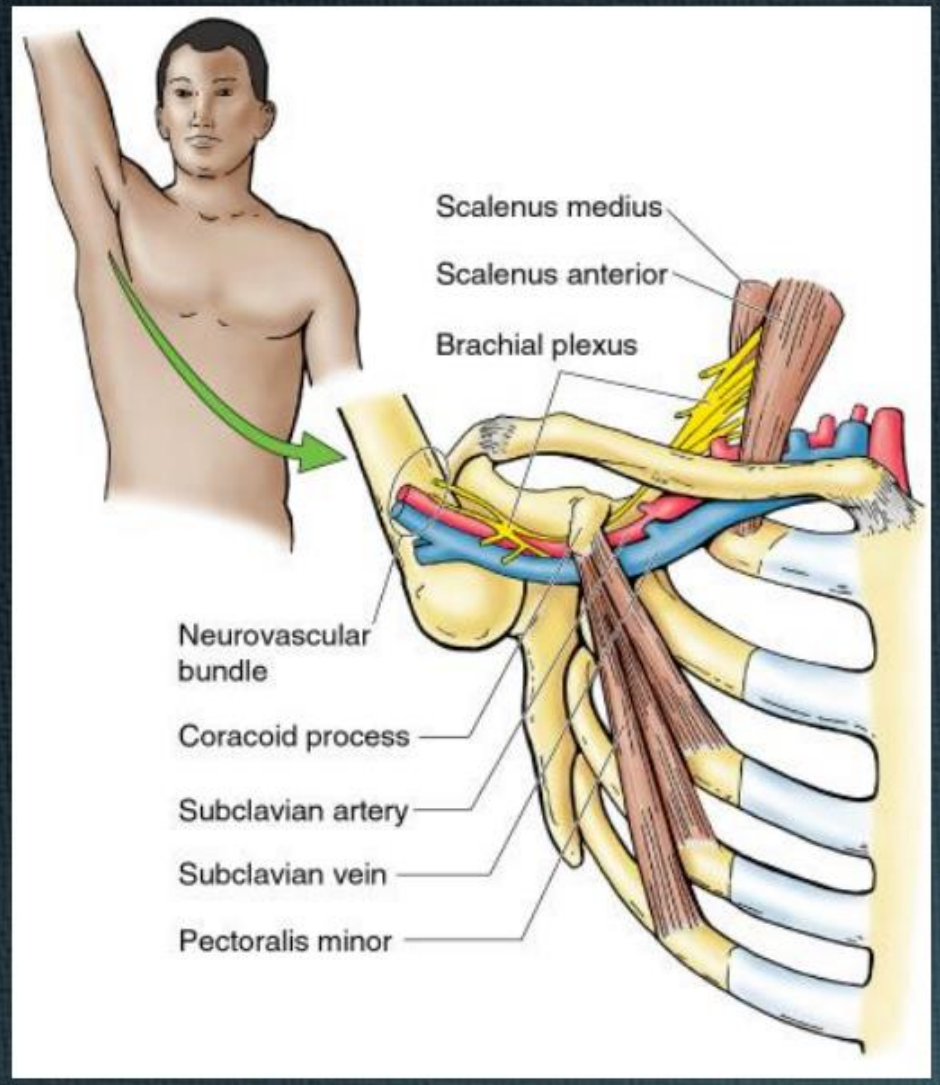

www.physio-pedia.com/Thoracic_Outlet_Syndrome_(TOS)

A kar neurovascularis kötegének kompressziója a mellkas kimeneteli régióban

A kompresszió szintje

- interscalenicus (supraclavicularis) régió
- costoclavicularis rés
- retropectoralis rés

} a kar abductiója szűkíti

Tünetek típusa

- **neurogén**
- **arteriás**
- **vénás**
- nem specifikus ('disputed TOS')??

Ferrante MA. Muscle Nerve 2012;45: 780–795.

Prof. Arányi szívességéből

A tipikus TOS beteg

- Fiatal nő
- Irritatív jellegű neurogén tünetek: váll vagy periscapularis fájdalom, karfájdalom, ulnaris zsibbadás, kar fáradtság érzése
- Nincs klinikai / elektrofiziológiai deficit
- A kompresszió costoclavicularisan alakul ki
- Nincs specifikus ok
- Számos korábbi orvosi vizsgálata volt

Prof. Arányi szívességéből

A TOS-t övező ellentmondások

ISSUES & OPINIONS

THORACIC OUTLET SYNDROME

Thoracic Outlet Syndrome Is Underdiagnosed

DAVID B. ROOS, MD, FACS

Department of Surgery, University of Colorado Health Sciences Center, Denver, Colorado, USA

Thoracic Outlet Syndrome Is Overdiagnosed

ASA J. WILBOURN, MD

EMG Laboratory, Cleveland Clinic, Cleveland, Ohio, USA

Muscle Nerve 1999; 22: 126-138.

Prevalencia?

- 1 / 1 000 000[1]
- 3-80 / 1 000[2]

Mi számít TOS tünetnek?

- csak az extrém formák, klinikai deficittel?
- irritatív / intermittáló kartünetek ('disputed' TOS)?

Irritatív / intermittáló tünetek:

- váll / periscapularis / karfájdalom
- kar fatigue
- diffúz karfájdalom, zsibbadás és elfehéredés a kar emelésekor
- ulnaris zsibbadás
- a kéz ügyetlensége
- éjszakai karfájdalom és bénulás
- Raynaud jelenség

[1]Gilliatt RW. Thoracic outlet syndromes. In: Dyck PJ, Thomas PK, Lambert EH, Bunge R, editors. Peripheral neuropathy, 2nd ed. Philadelphia: W.B. Saunders; 1984. p 1409–1424.
[2]Huang JH, Zager EL. Thoracic outlet syndrome. Neurosurgery. 2004;55:897–902.

Prof. Arányi szívességéből

Neuralgiás amyotrophia (Parsonage-Turner syndroma)

Parsonage MJ, Turner JWA. Neuralgic amyotrophy: the shoulder-girdle syndrome. Lancet 1948; 1:973-978.

Acut dysimmun (gyulladásos) mononeuropathia vagy mononeuropathia multiplex

Kardinális tünetek

Megelőző esemény
(fizikai megerőltetés, műtét, infekció, szülés)

Acut kezdetű súlyos váll vagy karfájdalom

Súlyos izomgyengeség és sorvadás
(jellemzően felső végtagi)

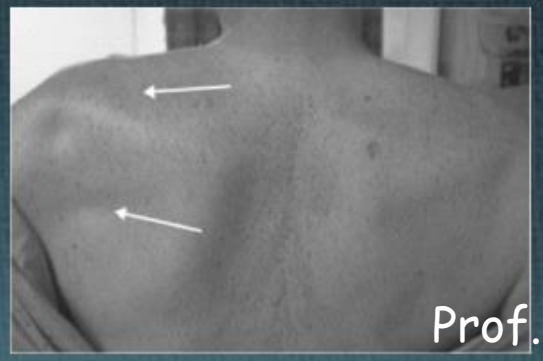

Prof. Arányi szívességéből

A PTS lehetséges pathomechanizmusa

INVITED REVIEW

NEURALGIC AMYOTROPHY: AN UPDATE ON DIAGNOSIS, PATHOPHYSIOLOGY, AND TREATMENT

JEROEN J.J. VAN EIJK, MD,[1,2] JAN T. GROOTHUIS, MD, PhD,[3] and NENS VAN ALFEN, MD, PhD[2]

Muscle Nerve 2016; 53: 337–350.

Immun stimulus

+

Mechanikus behatás

+

Genetikai fogékonyság

→ **Acut intraneuralis gyulladás**

Hipotézis: az ideget ért mechanikus behatás a vér-ideg gát fokális sérülését idézheti elő, amely miatt az ideg védtelenné válik az immunstimulussal szemben

CURRENT OPINION

Update on classification, epidemiology, clinical phenotype and imaging of the nonsystemic vasculitic neuropathies

Michael P. Collins[a], P. James B. Dyck[b], and Robert D.M. Hadden[c]

Curr Opin Neurol. 2019 Jul 15. doi: 10.1097

Intraneuralis gyulladás PTS-ben: vasculitis?

Prof. Arányi szívességéből

A PTS típusos morfológiai jelei

A klinikailag érintett idegekben várható eltérés, nem magában a plexus brachialisban

- Az ideg / fasciculus **segmentalis duzzanata homokóraszerű konstrikcióval**
- Segmentalis duzzanat konstrikció nélkül
- Rotációs jelenségek (torsio, fascicularis összefonódás)

A konstrikció és a rotációs jelenségek úgy tűnik specifikusak PTS-ben!

Arányi et al. Muscle Nerve 2015; 52:503-511.
Lieba-Samal et al. Muscle Nerve 2016; 54:1079–1085.
Arányi et al. Muscle Nerve 2017; 56:1054–1062.
Sneag et al. Muscle Nerve 2017; 56(1):99-106.
Gruber et al. Clin Neurophysiol 2017; 128: 1438–1444.
Sneag et al. Muscle Nerve 2018 ; 58:359-366.
van Rosmalen et al. Muscle Nerve 2019; 59:55–59.

Prof. Arányi szívességéből

Többszörös konstrikciók a n. radialis teljes lefutása mentén és a terminalis ágakon

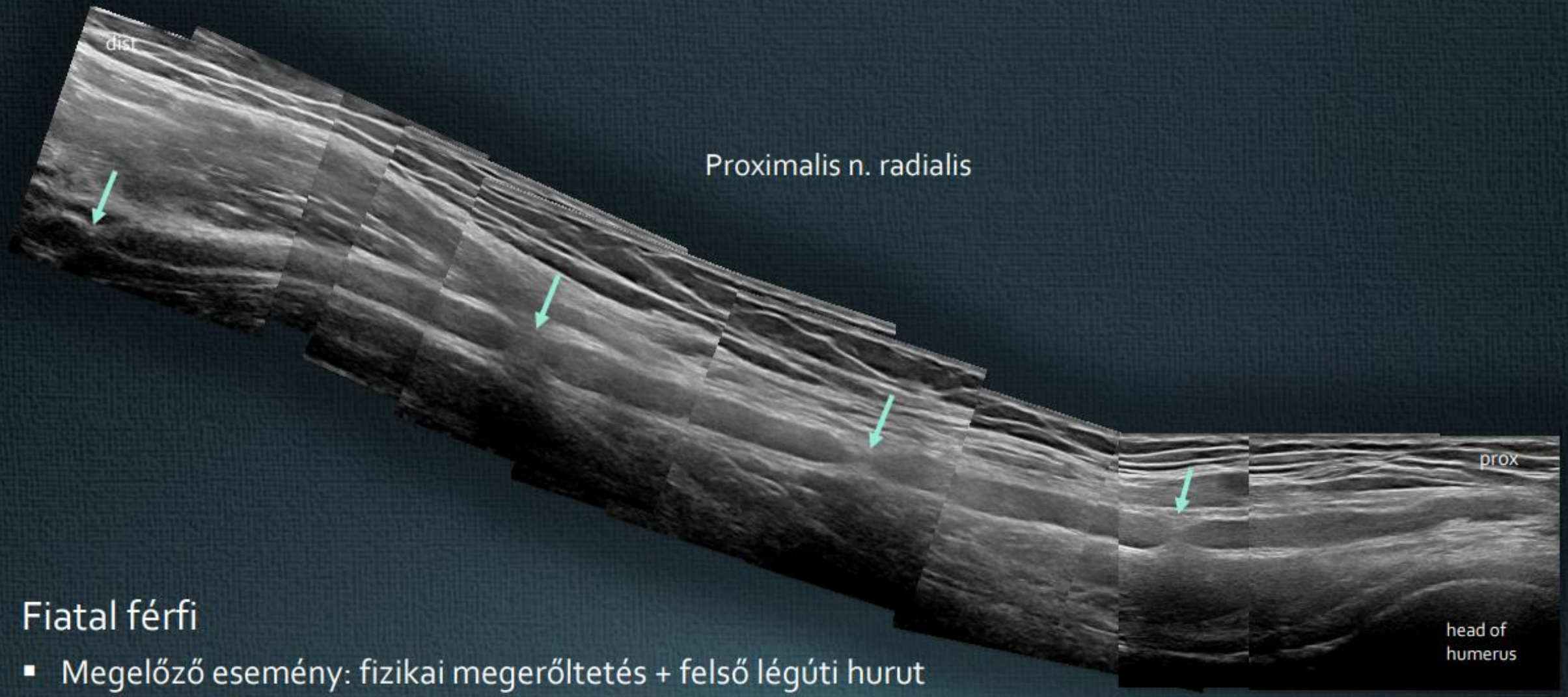

Fiatal férfi

- Megelőző esemény: fizikai megerőltetés + felső légúti hurut
- Súlyos fájdalom a bal karban és komplett bal oldali n. radialis laesio

Prof. Arányi szívességéből

Prognózis, kezelés

Acut szakban (két hét?): egy hétig 64 mg p.o. methylprednizolon, majd egy hét alatt elhagyni

- A fájdalom azonnali csökkenése
- Egyes esetekben reverzibilis az ideg lézió (kezdeti szakban reverzibilis axonalis diszfunkció?)

Idegkárosodás jellege: súlyos axonvesztés

- Az esetek kb. 70%-ában kielégítő spontán reinnerváció (4 hónap – 2 év)

Idegkonstrikció fennállása esetén műtéti kezelés mérlegelendő, ha a spontán reinnerváció elmarad

Epi- és intraneuralis neurolysis (fibrotikus kötegek átvágása) elősegíti a reinnervációt (Wolfe):

- 8/10 betegnél klinikai gyógyulás műtét után (a műtét előtt egy éven át nem volt reinnerváció)
- Az átlagos MRC növekedés: 0 ± 0.0-ról 3.6 ± 1.4-ra ($p<0.01$)

Arányi et al. Muscle Nerve 2017; 56:1054–1062.
Krishnan et al. J Hand Surg Am 2021; 46:43-53.

Prof. Arányi szívességéből

Carpalis alagút syndroma

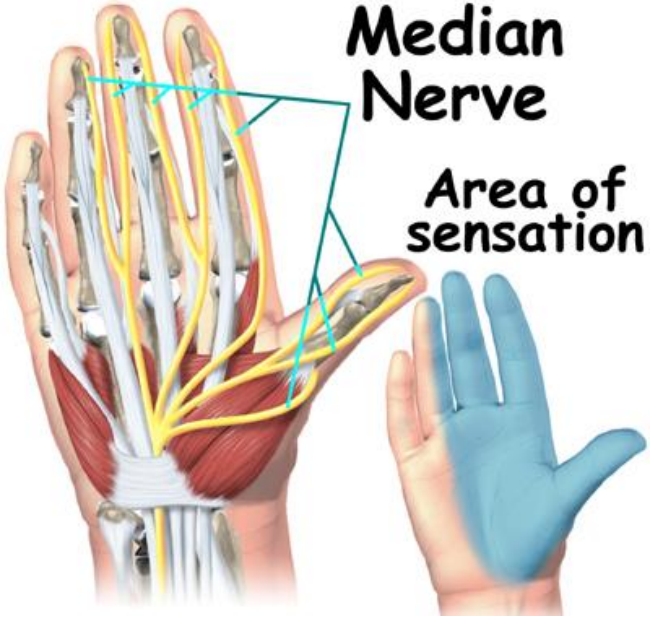

Lig. carpi transversum alatt futó n. medianus, ujjhajlító inak

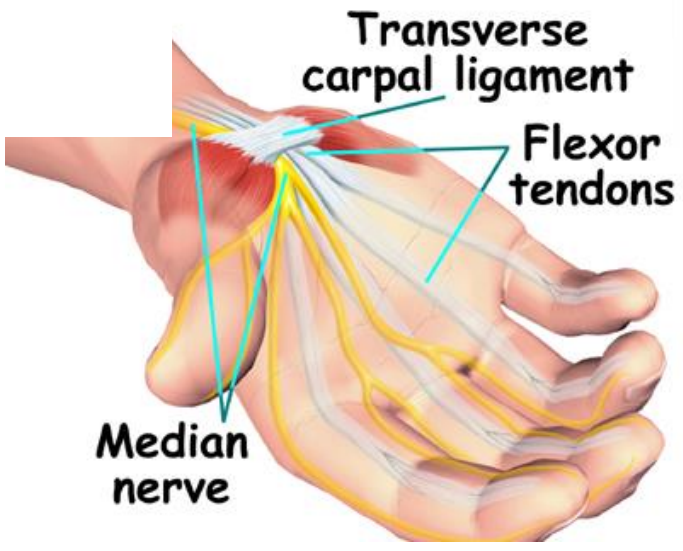

Normális n. medianus motoros neurographia

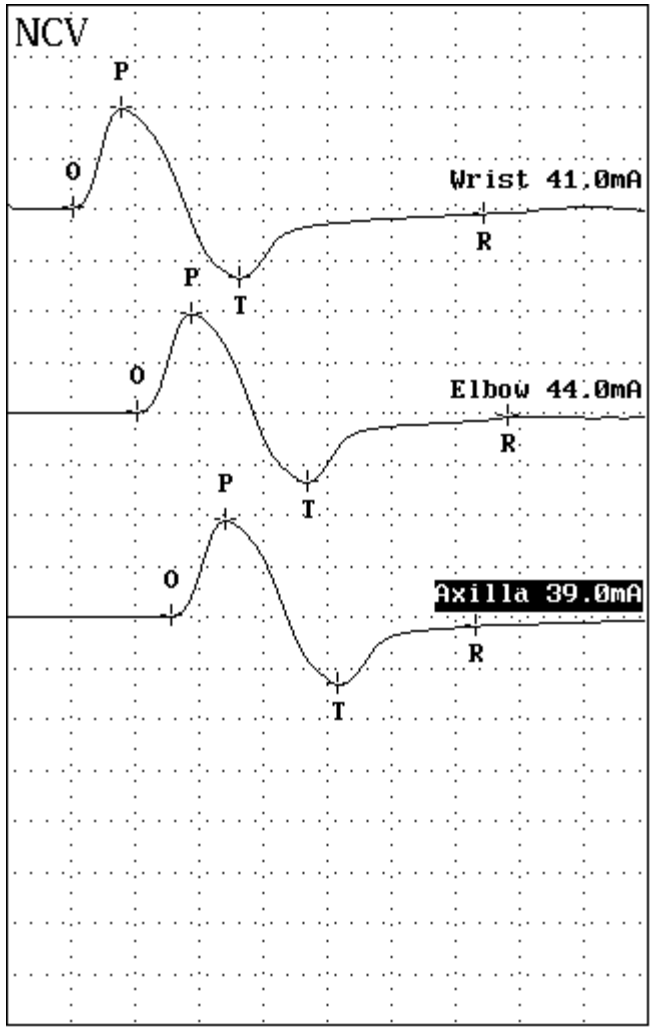

Carpalis alagút sy.- megnyúlt distalis motoros latencia

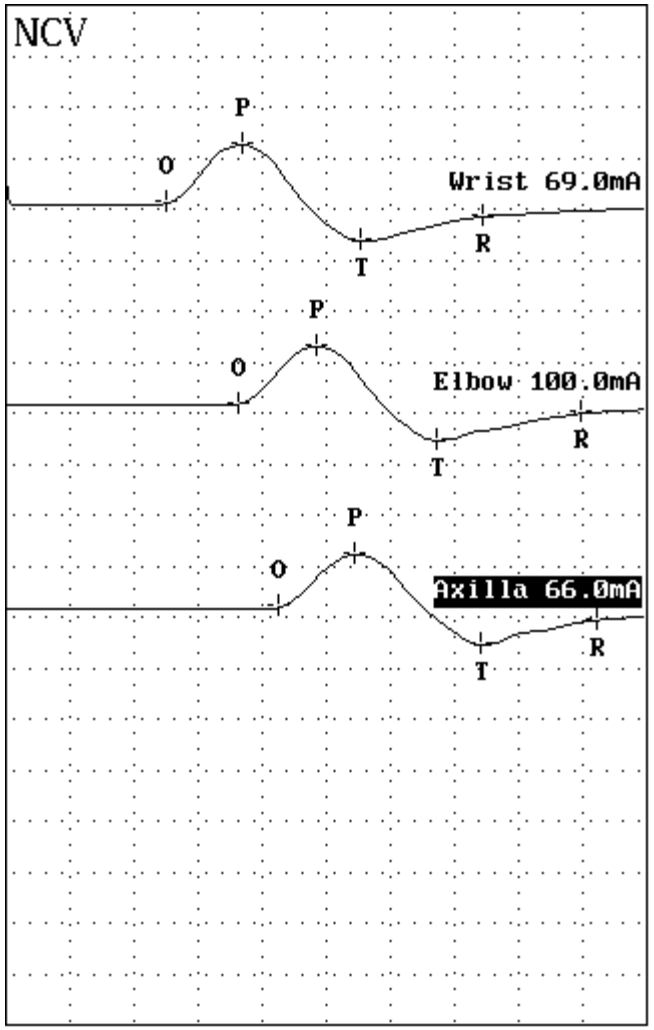

Simó Főorvosnő szívességéből

Normális n. medianus sensoros neurographia

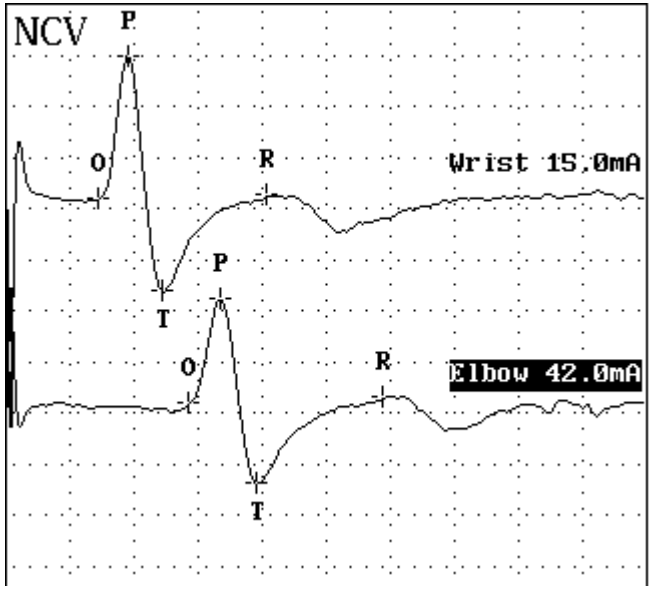

Carpalis alagút syndroma

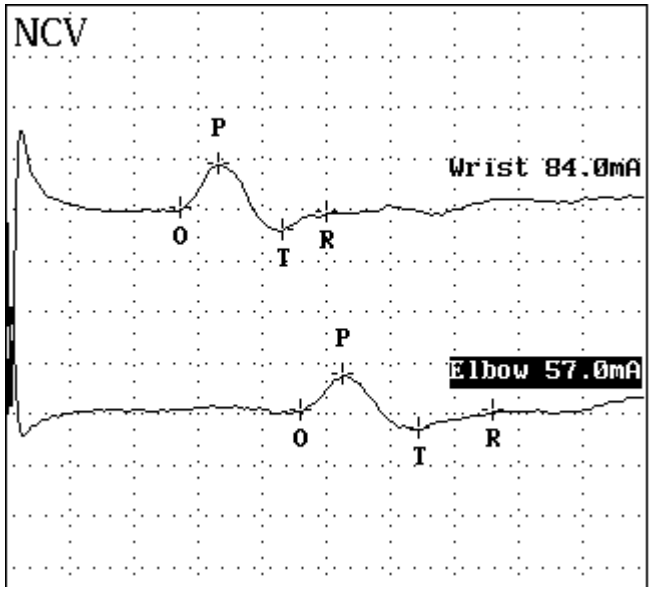

Vezetési sebesség distalisan csökken

Potenciál amplitúdója csökken

Simó Főorvosnő szívességéből

Ulnáris alagút syndroma

©MMG 2001

N.ulnaris laesio - ENG

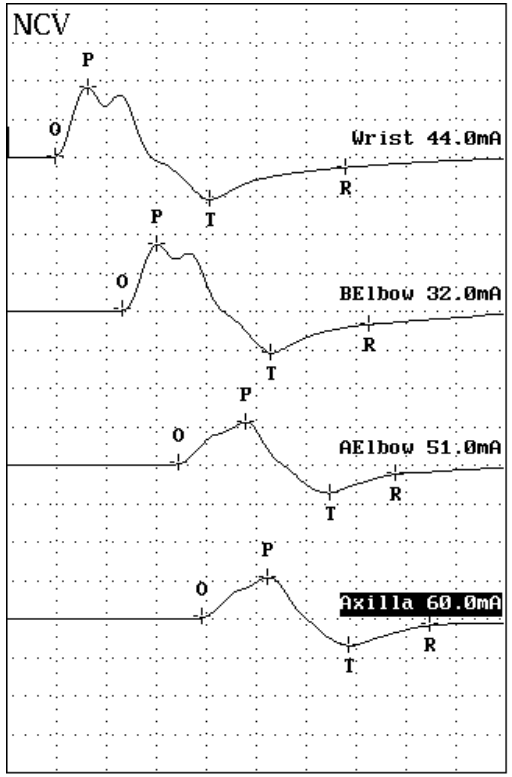

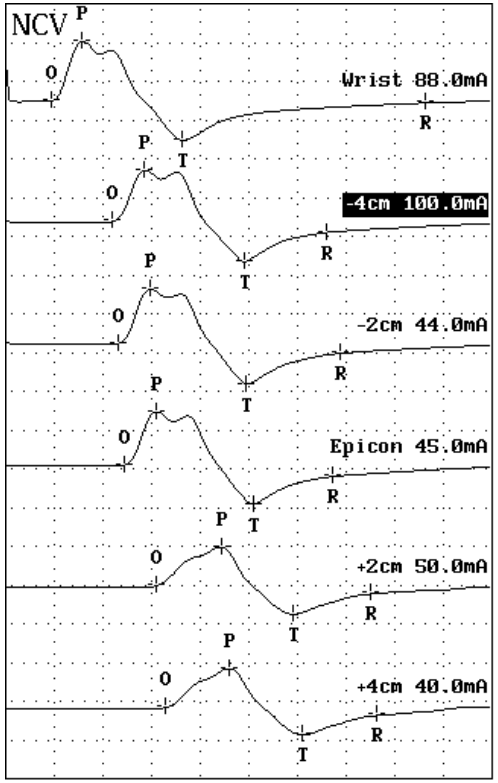

- Könyök felett ingerelve ampl.↓, vez.seb. ↓
- Inching technika

Simó Főorvosnő szívességéből

56 éves nő

Anamnesis: hypertonia COPD

Panaszok: 10 hónapja bal felkar, váll fájdalom
vállában azóta kattogást hall
karját nehezen emeli a válla fölé
a vállfájdalom éjszaka a legrosszabb, nehezen alszik miatta
bal kéz IV-V ujja éjszaka zsibbad – ha megrázogatja, elmúlik
jobb oldalon nyaki fájdalom, ami nem sugárzik a karba

Vizsgálat: nyaki gerinc alsó része mko. kissé nyomásérzékeny
bal váll abductioja heves vállfájdalmat provokál
testszerte kp. élénk, egyenlő sajátreflexek, pyramisjel nincs
enyhe fokú bal deltaizom gyengeség
bal kéz V. ujjon és a IV. ujj ulnaris oldalán hypaesthesia

Beutalás indoka: nyaki gerinc sérv – opus?

MW1
ASK60^CERVICALIS
t2_ts

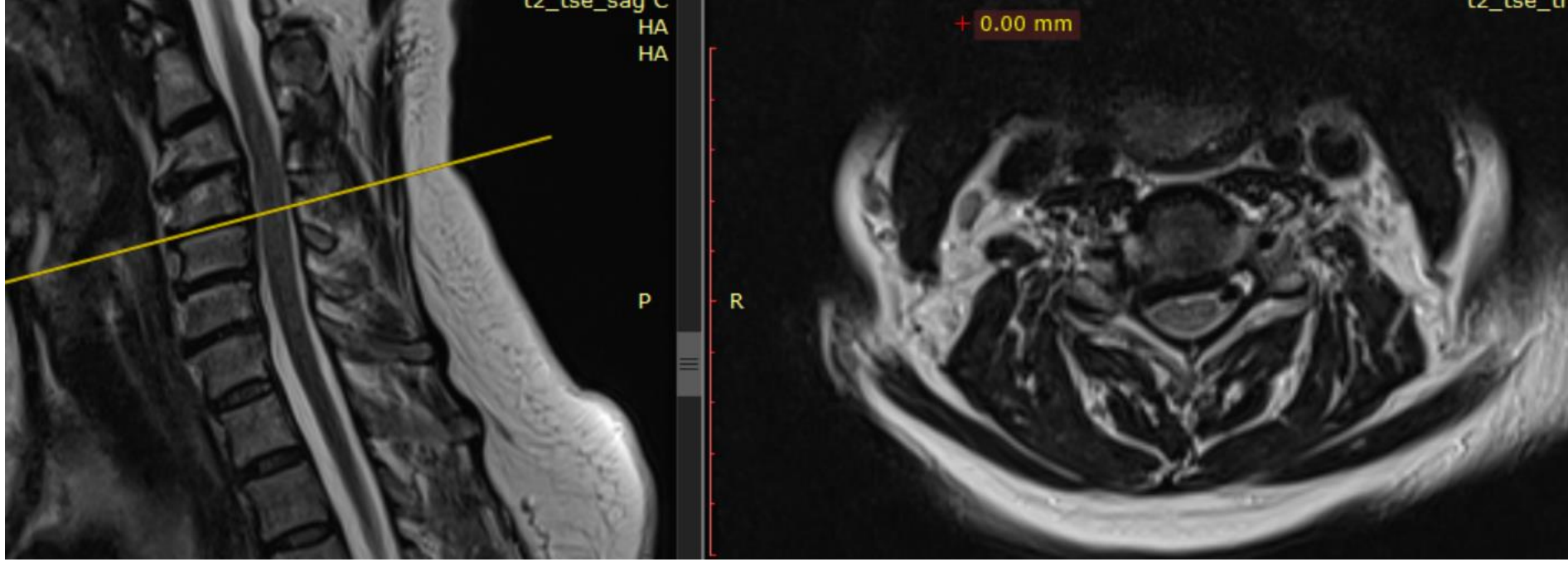
t2_tse_sag C
HA
HA
P
R
0.00 mm

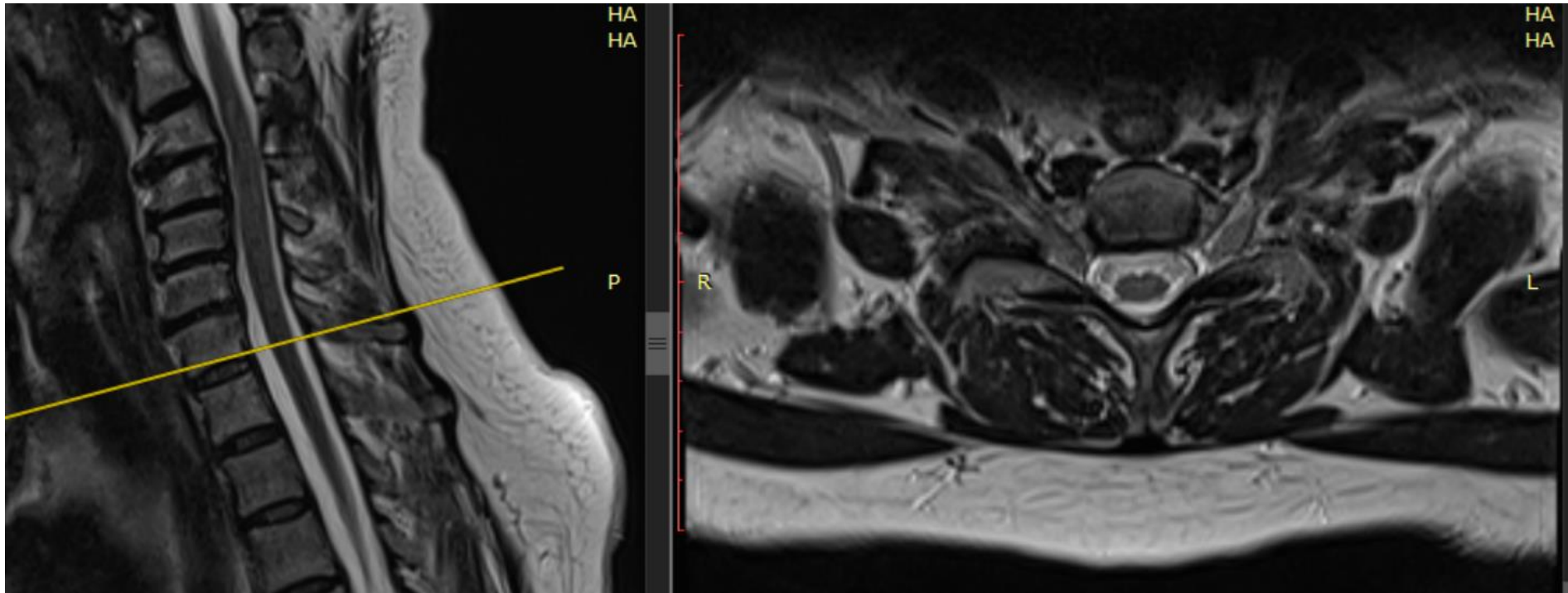
HA
HA
P
R
L

NEM a nyaki gerinc betegsége okozza

Köszönöm a figyelmet